Facultad de Odontología

Odontoestomatología
DOI: 10.22592/ode2026n47e249

Tratamiento quirúrgico de defectos intraóseos en conjunto con mejora de tejido blando utilizando injerto de tejido conectivo

Una revisión sistemática exploratoria

INVESTIGACIÓN

Surgical treatment of intraosseous defects combined with soft tissue enhancement using connective tissue graft

A Scoping Review

Tratamento cirúrgico de defeitos intraósseos combinado com melhoria do tecido mole utilizando enxerto de tecido conjuntivo

Uma Revisão de Escopo

Resumen

Este estudio evaluó los resultados clínicos y radiográficos del tratamiento quirúrgico de defectos intraóseos que utilizaron injertos de tejido conectivo. Se realizó una revisión sistemática exploratoria orientada por las guías PRISMA-ScR, que buscó en bases de datos como PubMed, SCOPUS y SciELO. Se consideró ensayos clínicos, estudios de cohorte y reportes de caso que proporcionaran resultados clínicos y radiográficos como profundidad de sondaje, nivel de inserción clínica, cobertura de recesiones gingivales y características del tejido queratinizado. Se incluyeron nueve estudios con seguimientos de 6 hasta 36 meses. Los resultados muestran una reducción promedio de la profundidad de sondaje de 4,73 mm y una ganancia en el nivel de inserción clínica de 4,63 mm. La cobertura de recesiones gingivales asociadas muestra resultados favorables, incluso cobertura total en varios casos, junto con un aumento en la altura apico-coronal y grosor del tejido queratinizado de hasta 3 mm. Radiográficamente, se evidenció un relleno óseo estable en todos los casos, acompañado de mayor radiopacidad y preservación del soporte óseo interproximal. El uso de injerto de tejido conectivo junto con derivados de la matriz de esmalte y/o injertos óseos, mejora los parámetros clínicos y produce un relleno óseo radiográficamente visible, además, proporciona resultados adicionales en las características de los tejidos blandos, con la potencialidad de mejorar el pronóstico y la comodidad para los dientes tratados.

AUTORÍA

Bernardita Cattarinich-Araya[1]
Camila Serrano Spalinger[1]
Enzo Niccoli-Merello[1]
Jaime Segovia-Chamorro[1]

CORRESPONDENCIA:

Jaime Segovia-Chamorro,
jaime.segovia@uv.cl

Recibido: 29/03/2025
Aceptado: 25/07/2025

CC BY

Palabras clave
Defectos intraóseos, injerto de tejido conectivo, regeneración periodontal, recesión gingival, técnica bilaminar.

1 Cátedra de Periodoncia, Escuela de Odontología, Facultad de Odontología, Universidad de Valparaíso, Chile.

Abstract

This study evaluated the clinical and radiographic outcomes of surgical treatment of intrabony defects and gingival recessions using connective tissue grafts. A systematic exploratory review followed the PRISMA-ScR guidelines, searching databases such as PubMed, SCOPUS, and SciELO. Clinical trials, cohort studies, and case reports that provided clinical and radiographic outcomes such as probing depth, clinical attachment level, gingival recession coverage, and keratinized tissue characteristics were considered. Nine studies with follow-ups from six to thirty-six months were included. The results show an average reduction in probing depth of 4.73 mm and a gain in clinical attachment level of 4.63 mm. Coverage of associated gingival recessions showed favorable results, including full coverage in several cases, along with an increase in apical-coronal height and keratinized tissue thickness of up to 3 mm. Radiographically, stable bone fill was evident in all cases, accompanied by greater radiopacity and preservation of interproximal bone support. The use of connective tissue grafting together with enamel matrix derivatives and/or bone grafts improves clinical parameters and produce a radiographically visible bone fill. It provides additional improvement in soft tissue characteristics, with the potential to improve the prognosis and comfort of the treated teeth.

Keywords
Intraosseous defects, connective tissue graft, periodontal regeneration, gingival recession, bilaminar technique.

Resumo

Este estudo avaliou os resultados clínicos e radiográficos do tratamento cirúrgico de defeitos intraósseos e recessões gengivais usando enxertos de tecido conjuntivo. Foi realizada uma revisão sistemática exploratória seguindo as diretrizes PRISMA-ScR, pesquisando em bases de dados como PubMed, SCOPUS e SciELO. Foram considerados ensaios clínicos, estudos de coorte e relatos de casos que forneceram resultados clínicos e radiográficos, como profundidade de sondagem, nível de inserção clínica, cobertura de recessões gengivais e características do tecido queratinizado. Foram incluídos nove estudos com acompanhamento de seis a trinta e seis meses. Os resultados mostram uma redução média na profundidade de sondagem de 4,73 mm e um ganho no nível de inserção clínica de 4,63 mm. A cobertura das recessões gengivais associadas apresentou resultados favoráveis, incluindo cobertura total em vários casos, juntamente com um aumento na altura apico-coronal e na espessura do tecido queratinizado de até 3 mm. Radiograficamente, observou-se preenchimento ósseo estável em todos os casos, acompanhado de maior radiopacidade e preservação do suporte ósseo interproximal. O uso de enxertos de tecido conjuntivo juntamente com derivados da matriz do esmalte e/ou enxertos ósseos melhora os parâmetros clínicos e no preenchimento ósseo radiograficamente visível, além de proporcionar melhora adicional nas características do tecido mole, com potencial para melhorar o prognóstico e o conforto dos dentes tratados.

Palavras-chave
Defeitos intraósseos, enxerto de tecido conjuntivo, regeneração periodontal, recessão gengival, técnica bilaminar.

Introducción y antecedentes

El tratamiento quirúrgico de los defectos intraóseos ha evolucionado significativamente en los últimos cuarenta años, desde técnicas tradicionales consistentes en colgajos de acceso u *open flap debridement*, injertos óseos y regeneración tisular guiada hasta enfoques modernos que incluyen terapias combinadas, el uso de diferentes agentes biológicos y cirugía mínimamente invasiva.[1] Respecto de estas últimas técnicas desarrolladas desde los años noventa, han demostrado resultados superiores al colgajo de acceso,[2,3] incluso sin el uso de biomateriales,[4,5] por lo que el día de hoy, se recomienda realizar esta técnica como la de elección en el tratamiento de defectos intraóseos.[6,7]

Actualmente, las guías de tratamiento y las revisiones sistemáticas respaldan la efectividad de estas intervenciones en variados parámetros clínicos como el cierre del saco o *pocket closure*, la ganancia de inserción clínica y la reducción de la profundidad de sondaje e incluso los efectos beneficiosos mantenidos en el tiempo y retención dentaria.[1,2,3,4,5,7] Sin embargo, la literatura no ha abarcado a cabalidad las posibles secuelas en los tejidos blandos que pueden surgir tras el tratamiento: pérdida de tejido interproximal, recesiones gingivales y disminución de la banda apico-coronal de tejido queratinizado, las cuales pueden comprometer tanto la estética como la funcionalidad de los tejidos periodontales.[8]

Por lo cual, algunos autores han propuesto combinar diferentes enfoques para el tratamiento regenerativo/reconstructivo de los defectos intraóseos con técnicas cirugía plástica periodontal,[6] para además de tratar estas lesiones, mejorar las características de los tejidos blandos mediante el uso complementario de colgajos de avance coronal (CAF) y de injertos de tejido conectivo (CTG). (**Figura 1**) Estas intervenciones tienen el potencial de otorgar estabilidad mecánica al coágulo sanguíneo y prevendrían el colapso de los tejidos blandos,[6] con potencial de lograr mayor calidad de los tejidos blandos tras la terapia regenerativa, mejor pronóstico del tratamiento y, al mismo tiempo, mayor confort y la satisfacción del paciente.[8]

El presente estudio tiene como objetivo evaluar los resultados clínicos y radiográficos del tratamiento quirúrgico de defectos intraóseos que utilicen técnicas que incorporen injertos de tejido conectivo, con énfasis en el impacto sobre los tejidos blandos y duros a través de una revisión sistemática exploratoria.

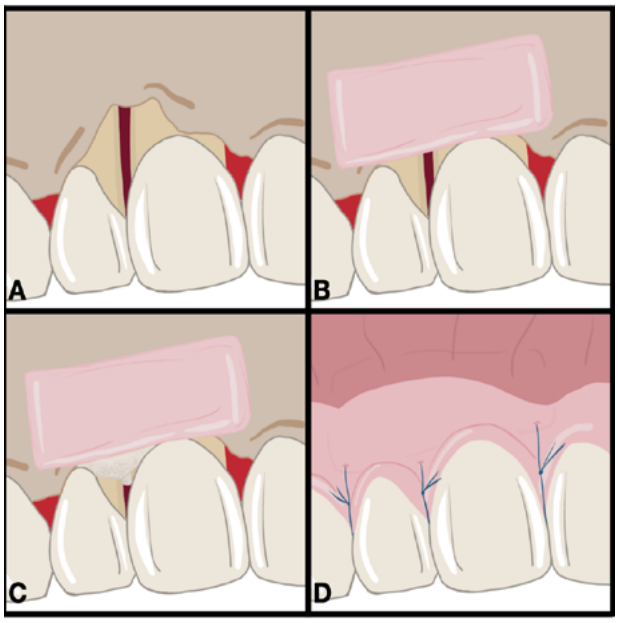

Figura 1. Diagrama ilustrativo de la técnica de pared de tejido conectivo para defectos intraóseos: A: Representación de la situación inicial, que muestra el defecto óseo en la región afectada. B: Fijación del injerto de tejido conectivo en la pared vestibular, adaptado al defecto intraóseo. C: Aposición del material de injerto óseo en el defecto. D: Cierre del colgajo, generalmente avanzado coronal, mediante suturas.

Materiales y métodos

Este trabajo consistió en una revisión sistemática exploratoria basada en la guía PRISMA-ScR[10], en la cual no se consideró el registro del protocolo en alguna base de datos. Se orientó bajo una pregunta con estructura PCC (Pacientes, concepto y contexto): "en pacientes con periodontitis y defectos intraóseos ¿cuáles son los resultados del tratamiento quirúrgico de defectos intraóseos con el uso de injerto de tejido conectivo, en el contexto del manejo secundario de la enfermedad?". Se incluyeron artículos como ensayos clínicos aleatorizados, ensayos clínicos controlados, series de casos, estudios de cohorte y reportes de caso, realizados en humanos diagnosticados con defectos intraóseos. Se requirió un seguimiento postoperatorio mínimo de 6 meses con la especificación de resultados clínicos, radiográficos o ambos tras el tratamiento quirúrgico.

Además, los estudios debían incluir pacientes sistémicamente sanos, no fumadores y estar publicados en inglés o español. Por otro lado, se excluyeron estudios realizados en animales, revisiones sistemáticas o narrativas, además de artículos en los que no se detalló el protocolo quirúrgico de manera exhaustiva o no declararon parámetros clínicos.

ESTRATEGIA DE BÚSQUEDA

Se emplearon tres bases de datos para la recopilación de estudios: PubMed/Medline, SCOPUS y SciELO. La búsqueda fue realizada en septiembre de 2024, de manera independiente por dos investigadores (BC y CS). Esta se restringió a artículos publicados en los últimos diez años, donde se incluyó ensayos clínicos, reportes de casos, series de casos y estudios de cohorte. Para asegurar la relevancia de los resultados se aplicó un filtro manual en cada una de las bases de datos, además se realizó una búsqueda manual, lo que permitió asegurar que se considerara la mayor cantidad de evidencia disponible, con el fin de reducir el riesgo de omisión en el proceso de recopilación de datos.

La búsqueda electrónica en la base de datos PubMed/Medline se llevó a cabo a través de una combinación de términos MeSH y términos libres para PubMed: ((“Intrabony defect”) OR (“Infrabony defect”) OR (“Intraosseous”)) AND ((“Connective tissue graft”) OR (“Wall technique”) OR (“Connective tissue wall”)) NOT (“Suprabony”) NOT (“Dental implants “[MeSH Terms]) NOT (“Peri implantitis/Surgery”[MeSH Terms]) NOT (“Furcation defects”[MeSH Terms]).

La estrategia de búsqueda en la base de datos SCOPUS, se utilizó la combinación de términos libres, que buscó optimizar la precisión y amplitud de los resultados. Este enfoque complementó la búsqueda inicial con otros estudios relevantes, los términos utilizados fueron los siguientes: (ALL(“wall technique”) OR ALL(“intra bony defects”) OR ALL(“infra bony defects”) OR ALL(“non contained defects”) AND ALL(“connective tissue graft”) AND ALL(“soft tissue”) OR ALL(“gingival recession”) AND NOT ALL(“supra bone”) AND NOT ALL(“furcation defects”) AND NOT ALL(implants) AND NOT ALL(“orthodontic treatment”)), además se utilizó como filtro el límite de “Dentistry”.

En la búsqueda implementada en SciELO se utilizó una combinación de términos libres: (Intrabony defect) OR (Infrabony defect) OR (Connective tissue graft) OR (Wall technique odontology) AND NOT (Suprabony) AND NOT (Dental implants) AND NOT (Peri implantitis) AND NOT (Furcation defects). En esta búsqueda se utilizó además el filtro de WoS áreas temáticas “Dentistry”.

SELECCIÓN DE LOS ESTUDIOS

Inicialmente se identificaron un total de 51 artículos. Tras revisar los criterios de inclusión, títulos y resúmenes en Rayyan, se excluyeron los artículos duplicados y aquellos no relacionados con el tema de investigación, además, mediante una búsqueda manual se incorporaron 5 artículos adicionales. A continuación, se realizó la lectura completa de los artículos, de los cuales se excluyó 1 por no emplear CTG en la técnica quirúrgica, lo que resultó en un total de 9 estudios seleccionados para la extracción de datos y análisis (**Figura 2**). En caso de dudas o discrepancias, estas se resolvieron con un tercer investigador (JS).

Para la extracción de datos se consideraron los siguientes aspectos: autor, título y año de publicación, diseño del estudio, población de estudio, grupo de estudio, tiempo de seguimiento, parámetros medidos, palabras clave y principales hallazgos. Además, se evaluaron los resultados relacionados con variaciones en parámetros clínicos antes y después del procedimiento, como profundidad de sondaje (PS), nivel de inserción clínica (NIC), recesión gingival (REC), distancia de las papilas con respecto al punto de contacto o Tip Papilla (TP) y radiográficamente el relleno del defecto intraóseo (RDI).

El análisis crítico de calidad de cada estudio fue evaluado de manera independiente por dos revisores (BC, CS) a través de las pautas del Instituto Joanna Briggs (JBI) según tipo de estudio[11], para posteriormente ser conciliado.

Resultados

Esta revisión incluyó nueve artículos: siete reportes de casos[12-16,18,19], un estudio de cohorte retrospectivo[20] y un estudio de serie de casos[17]. Las características generales de los estudios seleccionados se muestran en la **Tabla 1**.

Tabla 1

Autores	Diseño	Población de Estudio	Tratamiento	Tiempo de Seguimiento	Resultados Clínicos y radiográficos
Zuchelli et. al 2014[18]	Reporte de casos	2 pacientes sistémicamente sanos. De 37 y 42 años que presentan defectos intraóseos y recesiones.	Técnica quirúrgica CAF + CTG + EMD	12 meses	PS , NIC, REC, CR, DPPC, RDI y radio opacidad.
Trombelli et. al. 2016[20]	Cohorte retrospectivo	30 pacientes con defectos intraóseos.	Técnica quirúrgica SFA + EMD y DBBM (15 pacientes) Técnica quirúrgica SFA + CTG + EMD y DBBM (15 pacientes)	6 meses	PS , NIC, REC, RDI, GTQ (SFA + CTG)

Autores	Diseño	Población de Estudio	Tratamiento	Tiempo de Seguimiento	Resultados Clínicos y radiográficos
Santoro et. al. 2016[12]	Reporte de casos	2 pacientes con defectos intraóseos asociados a recesión gingivales RT3 o Miller clase IV asociado a defecto clase II de papila. Pacientes sistémicamente sanos.	**Caso 1:** Técnica quirúrgica CAF + CTG + EMD y xenoinjerto. **Caso 2:** Técnica quirúrgica CAF sin descargas verticales + CTG + EMD y xenoinjerto.	24 meses	PS , NIC, REC, RDI, GTQ, AEQ, DPPC
Zucchelli et. al. 2016[12]	Reporte de caso	Paciente de sexo masculino usuario de piercing lingual durante 5 años con presencia de recesiones gingivales linguales en ambos incisivos centrales inferiores asociados a un defecto intraóseo. Sistémicamente sano.	Técnica quirúrgica CAF + CTG + EMD.	6 meses	PS, NIC, REC, CPR, RDI, GTQ, AEQ,
Zuchelli et. al. 2017[19]	Reporte de casos	2 pacientes con defectos intraóseos asociados a recesión gingival en dientes anterosuperiores. Pacientes sistémicamente sanos.	Caso 1 y 2 : Técnica quirúrgica colgajo con preservación de papila + CTG + EMD.	24 y 36 meses	PS, NIC, REC, RDI, DPPC
Moreno et. al. 2019[16]	Reporte de caso	4 pacientes con defectos intraóseos no contenidos en incisivos del maxilar.	Técnica quirúrgica NIPSA + CTG + EMD + xenoinjerto.	12 meses	PS, NIC, REC, RDI, BoP, DPPC
Bravard et. al. 2022[17]	Serie de casos	12 pacientes, Edad: 53,4 ± 9.6 años, no fumadores, sistémicamente sanos.	Técnica quirúrgica CAF + CTG + EMD + xenoinjerto	12 meses	PS, NIC, REC, RDI, DPPC
Mourlaas et. al. 2022[14]	Reporte de caso	3 pacientes 18 años. Sanos sistémicamente y no fumadores. Periodontalmente estables tras terapia. Defecto intraóseo de 1 a 2 paredes asociadas a recesión gingival	Técnica quirúrgica : TCAF + CTG + EMD y DFDBA	12 meses	PS, NIC, REC, RDI, CR, DPPC
Elfana et. al. 2022[15]	Reporte de caso	Paciente género femenino 24 años, sistémicamente sana y no fumadora. Diente con sacos en mesial y distal, ligera extrusión, diastema mesial y ligera movilidad, radiográficamente se observa defecto intraóseo.	Técnica quirúrgica CAF + CTG + xenoinjerto	12 meses	PS, NIC, REC, RDI,CRP, DPPC

Abreviaciones: AEQ, altura encía queratinizada; CR, cobertura radicular; CRP, cobertura radicular parcial; CTG: connective tissue graft; CAF, coronally advanced flap; DBBM, deproteinized bovine bone material; DFDBA, demineralized freeze-dried bone allograft; DPPC, distancia papila y punto de contacto; EMD, enamel matrix derivative; GTQ, ganancia tejido queratinizado; NIC, nivel de inserción clínica; NIPSA, Nonincised Papillae Surgical Approach; PS, profundidad de sondaje; RDI, relleno defecto intraóseo; REC, recesión; SFA, single flap aproach; TCAF, Tunneled Coronally Advanced Flap.

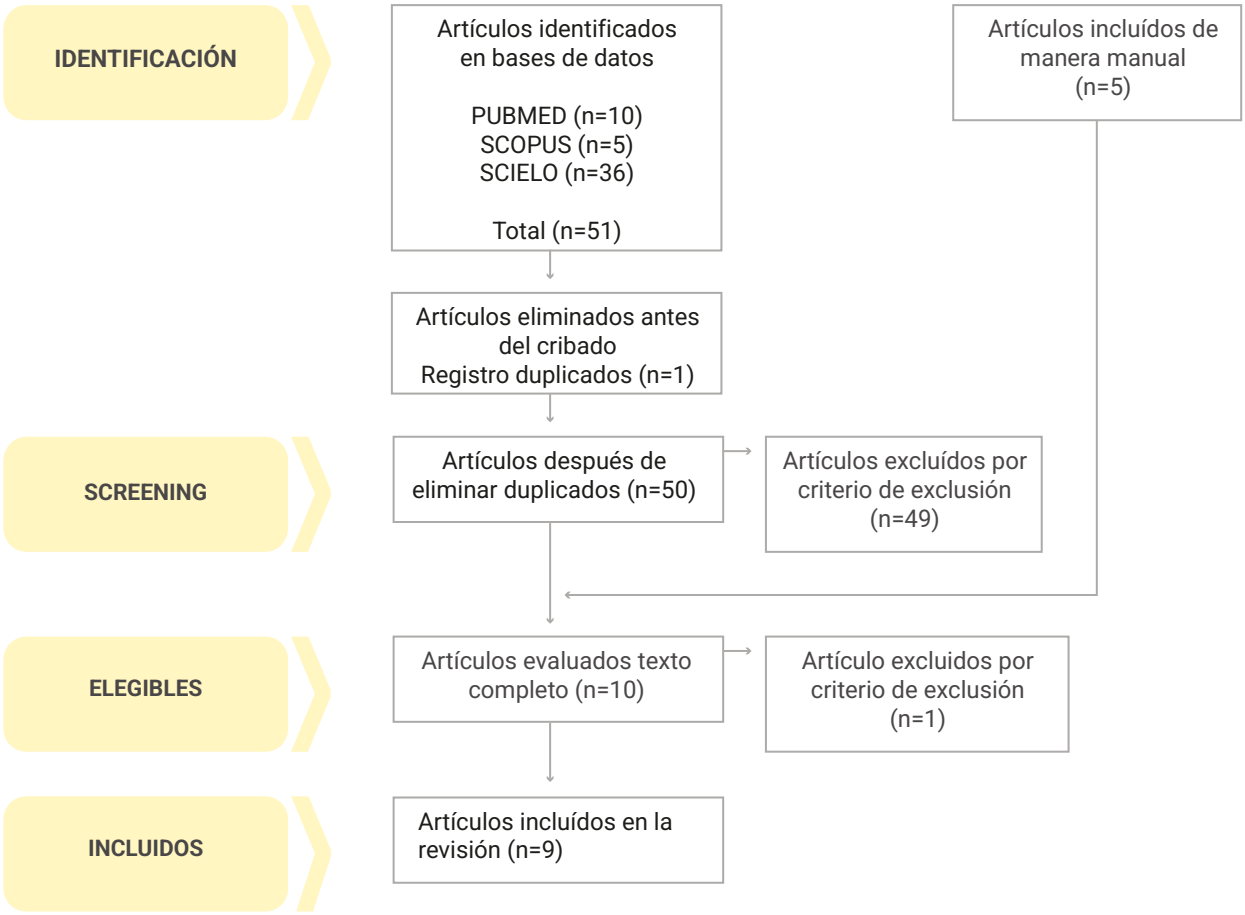

Figura 2. Flujograma Prisma

PROFUNDIDAD DE SONDAJE

En los siete reportes de casos analizados,[12-16,18,19] la media inicial de las PS fue de 7,22 ± 2,19 mm, con una reducción a 4,48 ± 2,25 mm tras las intervenciones quirúrgicas. Un estudio de cohorte retrospectivo comparó un enfoque regenerativo con CTG frente a un grupo control, con valores de PS iniciales de 8,2 ± 2,4 mm y 7,9 ± 1,8 mm, respectivamente. Ambos grupos mostraron reducciones similares en PS (media de 4,8 ± 2,0 mm con CTG y 4,3 ± 1,8 mm sin CTG), sin diferencias significativas a los 6 meses.[20] Una serie de casos con 12 pacientes, evaluó la combinación de CTG, derivados de la matriz del esmalte (EMD) y sustitutos óseos. La PS inicial de 7,8 ± 1,5 mm disminuyó a 4,9 ± 1,6 mm tras 12 meses.[17]

NIVEL DE INSERCIÓN CLÍNICA

En los reportes de casos,[12-16,18,19] se observó una ganancia promedio de 5,58 ± 2,48 mm en el NIC, con una reducción de la pérdida de inserción de 8,92 ± 7,72 mm a 3,4 ± 1,01 mm. En la serie de casos,[17] la ganancia de inserción fue de 5,1 ± 1,1 mm, con un NIC final de 4,8 ± 1,1 mm tras 12 meses. En el estudio de cohorte retrospectivo,[20] ambos grupos mostraron mejoras significativas en el NIC, con una ganancia de inserción de 4 mm en el grupo de prueba y de 3,2 mm en el grupo control, sin diferencias significativas entre ambos.

RECESIÓN GINGIVAL

En los siete reportes de casos, la REC media inicial fue de 1,74 ± 1,49 mm, que resultó en una reducción a 0,46 ± 0,65 mm, con una ganancia de 0,22 ± 1,66 mm.[12-16,18,19] En el estudio de cohorte retrospectivo,[20] el grupo de prueba logró una reducción de 1,2 ± 1,1 mm en las REC, mientras que el grupo control tuvo una reducción de 0,4 ± 1,2 mm. En la serie de casos[17], la REC disminuyó de 2,3 ± 1,8 mm a 1,7 ± 1,5 mm. Los estudios evidenciaron cobertura radicular parcial en la mayoría de los casos, con tres estudios que demostraron cobertura total.[14,18,19]

TEJIDO QUERATINIZADO

En cuanto al tejido queratinizado, se observó un aumento significativo en su altura en dos estudios,[18,19] con mejoras de 1,62 ± 0,47 mm y 3 mm, respectivamente. Un estudio reportó un incremento en la altura de 3,5 ± 2,12 mm, pero sin datos específicos sobre el grosor.[12] Otros estudios indicaron mejoras en el fenotipo gingival y grosor del tejido, pero sin cuantificación específica.[14,17,20] En un estudio de cohorte retrospectivo,[20] la altura del tejido queratinizado aumentó en promedio 1,35 ± 2,2 mm, y el 100% de los pacientes sometidos a la técnica bilaminar fueron clasificados con fenotipo grueso a los 6 meses.

DISTANCIA ENTRE EL PUNTO DE CONTACTO Y VÉRTICE DE LA PAPILA

En cuanto a la distancia entre el punto de contacto y el vértice de la papila, solo cuatro estudios reportaron resultados, con una distancia inicial media de 2,6 ± 1,89 mm. Se observó una reducción promedio de 1,5 ± 1,56 mm tras el tratamiento, con en una distancia final de 1,3 ± 1,68 mm.[12,16-18]

ANÁLISIS RADIOGRÁFICO

Siete estudios evaluaron el relleno del defecto intraóseo durante el seguimiento, lo cual fue descrito de manera dicotómica (sí/no).[12,14–16,18–20] El reporte con mayor tiempo de seguimiento fue el caso 1 de un estudio,[19] con controles a los 36 meses, que demostró estabilidad radiográfica y relleno óseo. Otros estudios reportaron relleno óseo y mayor radiopacidad a los 12 meses,[12,14–16,18] mientras que un estudio de cohorte presentó resultados a los 6 meses con relleno óseo visible.[20] Dos estudios no proporcionaron resultados radiográficos.[13,17]

BIOMATERIALES Y AGENTES BIOLÓGICOS

Ocho estudios incluyeron EMD en sus procedimientos quirúrgicos,[12-14,16-20] de los cuales dos lo utilizaron sin injerto óseo,[13,16] mientras que cinco estudios realizaron terapia combinada con diferentes materiales, como xenoinjerto,[12,16,17,20] y aloinjerto.[14] Finalmente, solo un estudio relató xenoinjerto como monoterapia.[15]

Tabla 2 Resultados clínicos de reportes de caso.

Autor/año	Diseño de Estudio	Número de Pacientes	Número de Dientes	Seguimiento (meses)	Biomateriales	Resultados Clínicos								
						PS (mm)			NIC (mm)			REC (mm)		
						Inicial	Final	Δ	Inicial	Final	Δ	Inicial	Final	Δ
Zuchelli et. al 2014[18]	Reporte de casos	2	4	12	EMD	5	3	-2	7	3	4	-2	0	-2
						3	3	0	4	3	2	-1	0	-1
						9	2	-7	10	2	8	-1	0	-1
						3	2	-1	4	3	1	-1	-1	0
Santoro et. al. 2016[12]	Reporte de casos	2	2	24	EMD, Xenoinjerto	9	3	-6	12	5	7	-3	-1	-2
						10	3	-7	13	5	8	-3	-1	-2
Zuchelli et. al. 2017[19]	Reporte de casos	2	2	24	EMD	11	3	-8	12	3	9	-1	0	1
						8	2	-6	9	2	7	-1	0	1
						8	3	-5	8	3	5	0	0	0
						9	3	-6	9	9	6	0	0	0
						3	3	0	3	3	0	0	0	0
						5	2	-3	8	2	6	-3	0	3
						10	4	-6	10	4	6	0	0	0

Autor/año	Diseño de Estudio	Número de Pacientes	Número de Dientes	Seguimiento (meses)	Biomateriales		Resultados Clínicos								
							PS (mm)			NIC (mm)			REC (mm)		
							Inicial	Final	Δ	Inicial	Final	Δ	Inicial	Final	Δ
Succhelli et. al. 2016[13]	Reporte de caso	1	2	6	EMD		7,5	2	-5,5	14	4	10	-6,5	-2	4,5
							7	2	-5	11	3	8	-4	-1	3
Mourlaas et. al. 2022[14]	Reporte de casos	3	4	12	EMD, Aloinjerto (DFDBA)		8	3	-5	10	5	5	-1	0	-1
							6	3	-3	8	3	5	-2	0	-2
							8	2	-6	9	2	7	-1	0	-1
							7	-	-	8	-	-	-3	-	-
Moreno et. al. 2019[16]	Reporte de caso	4	4	12	EMD, Xenoinjerto		8	3	-5	9	5	4	-1	-1	0
							7	2	-5	9	3	6	-2	-1	1
							9	3	-6	12	5	7	-3	-2	1
							8	3	-5	9	3	6	-1	0	1
Elfana et. al. 2022[15]	Reporte de caso	1	1	12	Xenoinjerto	Mesial	7	3	-4	9	4	5	-2	-1	1
						Distal	5	4	-1	6	4	2	-1	0	1

Abreviaciones: DFDBA, demineralized freeze-dried bone allograft; EMD, enamel matrix derivative; NIC, nivel de inserción clínica; PS, profundidad de sondaje; REC, recesión.

Tabla 3 Resultados clínicos de cohorte retrospectivo y serie de casos.

Autor/año	Diseño de Estudio	Número de Pacientes	Número de Dientes	Seguimiento (meses)	Biomateriales	Resultados Clínicos								
						PS (mm)			NIC (mm)			REC (mm)		
						Inicial	Final	Δ	Inicial	Final	Δ	Inicial	Final	Δ
Trombelli et. al. 2016[20]	Cohorte retrospectivo	30	15	6	EMD, Xenoinjerto	8,2 ±2,4	3,4 ±0,8	4,8 ±2,0	10,9 ±2,9	6,9 ±2,3	4,0 ±1,5	2,0 ±1,8	3,2 ±2,2	1,2 ±1,1
						7,9 ±1,8	3,6 ±0,8	4,3 ±1,8	10,0 ±2,3	6,8 ±1,6	3,2 ±1,5	2,0 ±1,7	4,2 ±1,5	0,4 ±1,2
Bravard et. al. 2022[12]	Serie de casos	12	12	12	EMD, Xenoinjerto	7,8 ±1,5	2,9 ±0,7	4,9 ±1,6	9,9 ±2,1	4,8 ±1,1	5,1 ±1,8	2,3 ±1,8	1,7 ±1,5	0,6 ±1,0

Abreviaciones: EMD, derivados de la matriz del esmalte.

ANÁLISIS CRÍTICO DE CALIDAD

A continuación, se desglosa el análisis crítico de calidad de los estudios, según tipo de estudio. En general los estudios tienen buena calidad y bajo riesgo de sesgo.

Tabla 4. Checklist de análisis crítico para reportes de caso

Preguntas Checklist JBI Reportes de Caso[11]	Zuchelli et. al 2014[18]	Trombelli et. al. 2016[20]	Santoro et. al. 2016[12]	Zucchelli et. al. 2016[13]	Zuchelli et. al. 2017[19]	Moreno et. al. 2019[16]	Bravard et. al. 2022[17]	Mourlaas et. al. 2022[14]	Elfana et. al. 2022[16]
¿Fueron descritas las características demográficas del paciente?	Sí	Sí	Sí	Sí	Sí	Sí	Sí	Sí	Sí
¿Fue claramente descrita y presentada la historia del paciente como una línea de tiempo?	Sí	Sí	Sí	Poco Claro	Poco Claro	Poco Claro	Sí	Sí	Poco Claro
¿Fue descrita claramente la condición clínica actual del paciente?	Sí	Sí	Sí	Sí	Sí	Sí	Sí	Sí	Sí
¿Fueron descritos claramente los resultados y los métodos de evaluación o test diagnósticos?	Sí	Sí	Sí	Sí	Sí	Sí	Sí	Sí	Sí
¿Fueron descritas claramente la intervención o tratamientos?	Sí	Sí	Sí	Sí	Sí	Sí	Sí	Sí	Sí
¿Fue descrita la condición clínica post tratamiento?	Sí	Sí	Sí	Sí	Sí	Sí	Sí	Sí	Sí
¿Fueron descritos e identificados eventos adversos?	Sí	Sí	No	No	No	No	Sí	Sí	No
¿El reporte de caso provee de enseñanzas importantes?	Sí	Sí	Sí	Sí	Sí	Sí	Sí	Sí	Sí

Tabla 5 Checklist de análisis crítico para serie de casos y estudios de cohorte.

Preguntas Checklist JBI Series de Caso[11]	Zuchelli et. al. 2014[18]	Preguntas Checklist JBI Cohortes [11]	Santoro et. al. 2016[12]
Eran los dos grupos similares y fueron reclutados de la misma población	Poco Claro	Hubo criterios claros para la inclusión en la serie de casos	Sí
Se midieron las exposiciones de manera similar para asignar a las personas a los grupos expuestos y no expuestos	Sí	Se midió la condición de manera estandarizada y confiable para todos los participantes incluidos en la serie de casos	Sí
Se midió la exposición de manera válida y confiable	Sí	Se utilizaron métodos válidos para la identificación de la condición para todos los participantes incluidos en la serie de casos	Sí
Se identificaron factores de confusión	Poco Claro	La serie de casos tuvo una inclusión consecutiva de los participantes	Sí
Se mencionaron estrategias para manejar los factores de confusión	No	La serie de casos tuvo una inclusión completa de los participantes	Sí
Estaban libres del resultado los grupos/ participantes al inicio del estudio (o en el momento de la exposición)	Sí	Hubo un informe claro de las características demográficas de los participantes en el estudio	Sí
Se midieron los resultados de manera válida y confiable	Sí	Hubo un informe claro de la información clínica de los participantes	No
Se reportó el tiempo de seguimiento y fue suficiente para que ocurrieran los resultados	Sí	Se informaron claramente los resultados de los casos o los resultados del seguimiento	Sí
El seguimiento fue completo y, si no lo fue, se describieron y exploraron las razones de la pérdida de seguimiento	Sí	Hubo un informe claro de la información demográfica de los sitios/clínicas de presentación	Poco Claro
Se utilizaron estrategias para abordar el seguimiento incompleto	Sí	El análisis estadístico fue apropiado	Sí
Se utilizó un análisis estadístico apropiado	Sí		

Discusión

Esta revisión se enfocó en el análisis de los resultados clínicos y radiográficos del tratamiento de los defectos intraóseos, en la que los resultados demostraron que la terapia combinada, consistente en la combinación de CTG con EMD y/o xenoinjerto, sumado a distintos tipos de diseño de colgajos, son una estrategia efectiva para el tratamiento de defectos intraóseos asociados a recesiones gingivales.

Uno de los principales hallazgos es la mejora de los parámetros periodontales, reducción de la PS y la ganancia en el NIC, tras intervenciones quirúrgicas regenerativas que combinan el uso de CTG con injerto óseo y/o EMD, además se demostró que estos resultados son estables durante el periodo de seguimiento.[12–20] Con relación a lo anterior, una revisión sistemática reportó una disminución de PS de 4,22 ± 1,2 mm y una ganancia de

NIC de 3,76 ± 10,07 mm al utilizar EMD e injerto óseo.[21] Sin embargo, al compararlo con nuestro estudio, los resultados, al complementar la regeneración con CTG, muestran una mayor reducción de PS y una ganancia superior en NIC. Esta diferencia podría explicarse por la incorporación de CTG en el tratamiento quirúrgico de defectos intraóseos, ya que mejora las características del colgajo que lo recubre y contribuye a estabilizar el defecto intraóseo al actuar como una pared faltante, la cual da soporte al injerto óseo y al coágulo en formación.[15,17]

Actualmente el tratamiento quirúrgico considerado *Gold Standard* para los defectos intraóseos es la GTR o la aplicación de EMD en conjunto con colgajos con preservación de papila por sobre las monoterapias o los procedimientos limitados al desbridamiento a colgajo.[7] Por lo tanto, es importante analizar el uso de EMD, ya que es uno de los agentes biológicos más utilizados en las intervenciones como terapia combinada con injerto óseo.[12,13,16,17,20] El injerto óseo tendría la función de proporcionar estabilidad y espacio al defecto, mientras que el EMD estimula la liberación de factores de crecimiento, los cuales favorecen el crecimiento, diferenciación y proliferación de cementoblastos y osteoblastos.[22] Una reciente revisión sistemática en red refuerza la importancia de las terapias combinadas, la cual indica que la combinación de injertos óseos con agentes biológicos, como EMD, plasma rico en fibrina y el factor de crecimiento recombinante derivado de plaquetas (rhPDGF-BB), mejora significativamente los resultados clínicos y radiográficos, pero agrega también que estos últimos dos agentes biológicos tendrían mayor potencial que el EMD en la estabilidad del margen gingival al usarlo con xenoinjerto.[23]

Por otro lado, es importante destacar que la efectividad en la reducción de la PS puede variar según la complejidad de la configuración anatómica y la profundidad de los defectos intraóseos, los cuales pueden responder de manera distinta a las terapias regenerativas,[24] por lo que cobra relevancia emplear múltiples enfoques terapéuticos para maximizar los resultados clínicos y radiográficos en el tratamiento de casos complejos, por consiguiente, las terapias combinadas en las que se emplea la combinación de CTG con agentes biológicos e injerto óseo, podrían ser fundamentales para lograr resultados estables a largo plazo tanto en los tejidos duros como blandos.[15,17] En este contexto, la adición de CTG ha demostrado reducir además la recurrencia post tratamiento de las REC. Se observaron mejoras adicionales al aumentar el grosor y el ancho de tejido queratinizado.[15,20] En algunos casos se observó la preservación de la altura papilar cuando se empleó una técnica mínimamente invasiva con preservación de papila, con mejoras incluso en la regeneración ósea y resultados clínicos estables a largo plazo.[17]

Asimismo, en este estudio se observó cobertura radicular total[14,18,19] y parcial[12,13,15–17,20] de las recesiones gingivales, donde esta variabilidad podría estar vinculada en primer lugar a las características anatómicas de los defectos, ya que la presencia de dehiscencias o defectos severos en zonas vestibulares o proximales (≥ 5 mm) puede comprometer el aporte vascular del CTG, lo que podría limitar su éxito.[15] Además está descrito que cuando la altura apico-coronal de un defecto vestibular supera los 5 mm, podría resultar inviable reemplazar por completo la pared faltante con un CTG, ya que extraer injertos más amplios de la zona donante podría aumentar significativamente la morbilidad del paciente.[12]

Es importante mencionar que el CAF fue uno de los diseños más utilizados en los estudios para tratar los defectos intraóseos.[12–15,17,18] Como es sabido, el CAF combinado con CTG ha demostrado ser efectivo para lograr coberturas radiculares completas en recesiones clase I y II de Miller,[15,18,19] lo cual se debe a la capacidad del CAF de avance sentido coronal y a la posibilidad del CTG bajo este colgajo vascularizarse para la obtención de resultados favorables.[19,25] Sin embargo, en clases III de Miller, en las que se presenta pérdida del componente óseo interproximal y, en especial, cuando existen defectos intraóseos asociados, los resultados son más variables e impredecibles, lo que está asociado con factores locales como la falta de soporte óseo interproximal adecuado, la posición desfavorable del diente y la reducción de la altura de las papilas,[25] características que suelen acompañar a los defectos intraóseos y limitan el éxito de las coberturas radiculares completas.[13]

Finalmente, es importante destacar que uno de los factores relevantes en este estudio es la habilidad del cirujano para diseñar y manejar el colgajo. Aspecto fundamental debido a que la elevación de colgajos a espesor mixto y la preservación de las papilas anatómicas se correlacionaron directamente con mejores resultados en cuanto a cobertura y estabilidad a largo plazo.[14,18,19] Además, los estudios que emplearon la técnica de preservación de las papilas fueron efectivos para prevenir la formación de recesiones gingivales secundarias,[12–16,18–20] lo que es fundamental cuando las técnicas son empleadas en zonas estéticas, en las cuales cobran importancia los diseños mínimamente invasivos.[6] Sumado a estas técnicas, la tendencia en la disciplina avanza hacia un enfoque que combina elementos de regeneración periodontal con plástica periodontal. Por ejemplo, se ha descrito un concepto que aporta elementos de la tunelización y el colgajo de preservación de papila completa, para un manejo menos invasivo de los

tejidos, sumando potencial biológico para la estabilidad de los tejidos interdentales y vestibulares.[14,26]
Los resultados de este artículo deben ser interpretados con la consideración que en su mayoría la evidencia proviene de serie de casos clínicos y reportes de casos, que consideran muestras reducidas y seguimientos de máximo dos años, lo que es considerado evidencia de bajo nivel, aunque el análisis crítico de los estudios arrojó resultados favorables. Además de que las múltiples denominaciones con que se llaman a las técnicas evitó generar estrategias de búsquedas más eficientes, sin embargo, los resultados obtenidos son alentadores, ya que se basan en la combinación de técnicas de preservación de papila, accesos apicales, con técnicas de cirugía plástica periodontal como son el CTG y el CAF, todas son técnicas con gran cantidad y calidad de evidencia de manera individual.

Para futuros estudios es esencial analizar inicialmente las características y los tipos de defectos intraóseos, para evaluar si son contenibles o no, la profundidad, el ángulo del defecto, la cantidad de paredes remanentes, la extensión y el tipo de diente asociado. Este enfoque determina la predictibilidad regenerativa del defecto y establece criterios claros para el tratamiento. Además, otro parámetro elemental de registrar y analizar es el tejido blando, específicamente el tejido queratinizado presente tanto en altura como grosor, lo cual permite evaluar los resultados de manera precisa y objetiva. Asimismo, se debería incorporar el análisis radiográfico mediante tomografía computarizada de haz cónico, lo que permite una visualización más precisa y detallada de la anatomía del defecto, lo cual mejoraría la calidad de las evaluaciones y comparaciones entre estudios.

Conclusiones

La terapia combinada para defectos intraóseos, consistente en la combinación de CTG con EMD y/o injertos óseos, mejora los parámetros periodontales a través de una disminución de la PS, un aumento en el NIC, con relleno óseo radiográfico, con una ganancia adicional en las características de tejidos blandos en sentido apico-coronal y grosor gingival, con el potencial de mejorar el pronóstico y confort de los dientes tratados.

REFERENCIAS

1. Sanz M, Herrera D, Kebschull M, Chapple I, Jepsen S, Beglundh T, Sculean A, Tonetti MS; EFP Workshop Participants and Methodological Consultants. Treatment of stage I-III periodontitis-The EFP S3 level clinical practice guideline. J Clin Periodontol. 2020 Jul;47 Suppl 22(Suppl 22):4-60. doi: 10.1111/jcpe.13290.

2. Aimetti M, Fratini A, Manavella V, et al. Pocket resolution in regenerative treatment of intrabony defects with papilla preservation techniques: A systematic review and meta-analysis of randomized clinical trials. J Clin Periodontol. 2021;48(6):843-858. doi:10.1111/jcpe.13428

3. Tsai SJ, Ding YW, Shih MC, Tu YK. Systematic review and sequential network meta-analysis on the efficacy of periodontal regenerative therapies. J Clin Periodontol. 2020 Sep;47(9):1108-1120. doi: 10.1111/jcpe.13338.

4. Cortellini P, Cortellini S, Bonaccini D, Tonetti MS. Modified minimally invasive surgical technique in human intrabony defects with or without regenerative materials-10-year follow-up of a randomized clinical trial: Tooth retention, periodontitis recurrence, and costs. J Clin Periodontol. 2022;49(6):528-536. doi:10.1111/jcpe.13627

5. Stavropoulos A, Bertl K, Spineli LM, Sculean A, Cortellini P, Tonetti M. Medium- and long-term clinical benefits of periodontal regenerative/reconstructive procedures in intrabony defects: Systematic review and network meta-analysis of randomized controlled clinical studies. J Clin Periodontol. 2021;48:410–30. DOI: 10.1111/jcpe.13409

6. Ossa-Sherman M, Araya-Contador R, Segovia-Chamorro J. Tratamiento regenerativo de defectos intraóseos mediante colgajos mínimamente invasivos: Revisión sistemática exploratoria. Odontoestomatologia. 2023;24(40). DOI: 10.22592/ode2022n40e318

7. Nibali L, Koidou VP, Nieri M, Barbato L, Pagliaro U, Cairo F. Regenerative surgery versus access flap for the treatment of intrabony periodontal defects: A systematic review and meta analysis. J Clin Periodontol. 2020;47(Suppl 22):320–51. DOI: 10.1111/jcpe.13237

8. Rasperini G, Tavelli L, Barootchi S, McGuire MK, Zucchelli G, Pagni G, Stefanini M, Wang HL, Giannobile WV. Interproximal attachment gain: The challenge of periodontal regeneration. J Periodontol. 2021 Jul;92(7):931-946. doi: 10.1002/JPER.20-0587.

9. Rasperini G, Acunzo R, Barnett A, Pagni G. The Soft Tissue Wall Technique for the Regenerative Treatment of Non-contained Infrabony Defects: A Case Series. Int J Periodontics Restorative Dent. 2013;33(3):e79–87. DOI: 10.11607/prd.1628.

10. Tricco AC, Lillie E, Zarin W, O'Brien KK, Colquhoun H, Levac D, et al. PRISMA extension for scoping reviews (PRISMA-ScR): Checklist and explanation. Ann Intern Med. 2018;169(7):467–73. DOI: 10.7326/M18-0850

11. Joanna Briggs Institute. Critical Appraisal Tools [Internet]. JBI. 2020. Available from: https://jbi.global/critical-appraisal-tools

12. Santoro G, Zucchelli G, Gherlone E. Combined regenerative and mucogingival treatment of deep intrabony defects associated with buccal gingival recession: Two case reports. Int J Periodontics Restorative Dent. 2016;36(6):849–57. DOI: 10.11607/prd.2764

13. Zucchelli G, Bentivogli V, Ganz S, Bellone P, Mazzotti C. The connective tissue graft wall technique to improve root coverage and clinical attachment levels in lingual gingival defects. Int J Esthet Dent. 2016;11(4):524–37. PMID: 27730223

14. Mourlaas J, Cortasse B, Vigouroux F, Dagba A. The tunnel wall approach and enamel matrix derivative to cover exposed roots and improve clinical attachment levels in Cairo Class III defects associated with an intrabony lesion in the anterior area: Three cases. Int J Periodontics Restorative Dent. 2023;43(1):95–102. DOI: 10.11607/prd.6352

15. Elfana A, Elbehwashy M. Periodontal regeneration using connective tissue graft wall and xenograft with coronally advanced flap in noncontained intrabony defects: A novel combination technique. J Indian Soc Periodontol. 2022;26(3):295–8. DOI: 10.4103/jisp.jisp_347_21

16. Moreno Rodríguez JA, Ortiz Ruiz AJ, Zamora GP, Pecci-Lloret M, Caffesse RG. Connective Tissue Grafts with Nonincised Papillae Surgical Approach for Periodontal Reconstruction in Noncontained Defects. Int J Periodontics Restorative Dent. 2019;39(6):781-787. doi:10.11607/prd.4282

17. Bravard M, Agossa K. Combination therapy with connective tissue graft, amelogenins, and bone substitutes for treatment of deep intrabony defects associated with gingival recession: 1 Year follow-up of 12 cases. Int J Periodontics Restorative Dent. 2022;42(3):321–9. DOI: 10.11607/prd.5479

18. Zucchelli G, Mazzotti C, Tirone F, Mele M, Bellone P, Mounssif I. The Connective Tissue Graft Wall Technique and Enamel Matrix Derivative to Improve Root Coverage and Clinical Attachment Levels in Miller Class IV Gingival Recession. Int J Periodontics Restorative Dent. 2014;34(5):601–9. DOI: 10.11607/prd.1978

19. Zucchelli G, Mounssif I, Marzadori M, Mazzotti C, Felice P, Stefanini M. Connective Tissue Graft Wall Technique and Enamel Matrix Derivative for the Treatment of Infrabony Defects: Case Reports. Int J Periodontics Restorative Dent. 2017;37(5):673–81. DOI: 10.11607/prd.3083

20. Trombelli L, Simonelli A, Minenna L, Rasperini G, Farina R. Effect of a Connective Tissue Graft in Combination With a Single Flap Approach in the Regenerative Treatment of Intraosseous Defects. J Periodontol. 2017;88(4):348–56. DOI: 10.1902/jop.2016.160471

21. Matarasso M, Iorio-Siciliano V, Blasi A, Ramaglia L, Salvi GE, Sculean A. Enamel matrix derivative and bone grafts for periodontal regeneration of intrabony defects. A systematic review and meta-analysis. Clin Oral Investig. 2015;19(7):1581-1593. doi:10.1007/s00784-015-1491-7

22. Miron RJ, Sculean A, Cochran DL, Froum S, Zucchelli G, Nemcovsky C, et al. Twenty years of enamel matrix derivative: The past, the present and the future. J Clin Periodontol. 2016;43(8):668–83. DOI: 10.1111/jcpe.12546

23. Tavelli L, Chen CY, Barootchi S, Kim DM. Efficacy of biologics for the treatment of periodontal infrabony defects: An American Academy of Periodontology best evidence systematic review and network meta-analysis. J Periodontol. 2022;93(12):1803–26. DOI: 10.1002/JPER.22-0120

24. Yang Z, Yu Q, Ren L, Wang H, Zhu L. Efficacy of OFD with EMD for treatment of periodontal defects: A systematic review and meta-analysis. Oral Dis. 2024;30(2):250–70. DOI: 10.1111/odi.15029

25. Chambrone L, Sukekava F, Araújo MG, Pustiglioni FE, Chambrone LA, Lima LA. Root coverage procedures for the treatment of localized recession-type defects: A Cochrane systematic review. J Periodontol. 2010;81(4):452–78. DOI: 10.1902/jop.2010.090540

26. Rasperini G, Kazarian E, Aslan S. Coronally Advanced Entire Papilla Preservation (CA-EPP) Flap in the Treatment of an Isolated Intrabony Defect to Promote Buccal and Interproximal Soft Tissue Stability: Case Reports. Int J Periodontics Restorative Dent. 2024;44(1):9–16. DOI: 10.11607/prd.6851

Disponibilidad de datos

Todo el conjunto de datos que apoya los resultados de este estudio fue publicado en el propio artículo.

Declaración de Conflicto de interés

Los autores declaran que no hay conflicto de interés

Fuente de Financiamiento

Esta investigación no recibió ninguna subvención específica de agencias de financiación en los sectores público, comercial o sin fines de lucro.

Contribución de autoría

NOMBRE Y APELLIDO	COLABORACIÓN ACADÉMICA													
	1	2	3	4	5	6	7	8	9	10	11	12	13	14
Bernardita Cattarinich-Araya			x		x	x	x	x		x	x			x
Camila Serrano-Spalinger			x		x	x	x	x		x	x			x
Enzo Niccoli-Merello						x	x					x	x	
Jaime Segovia-Chamorro	x	x		x		x	x	x	x	x		x	x	

1. Administración del proyecto
2. Adquisición de fondos
3. Análisis formal
4. Conceptualización
5. Curaduría de datos
6. Escritura - revisión y edición
7. Investigación
8. Metodología
9. Recursos
10. Redacción - borrador original
11. Software
12. Supervisión
13. Validación
14. Visualización

Nota de aceptación:
Este artículo fue aprobado por la editora de la revista MSc. Dra. Natalia Tancredi.