Facultad de Odontología

Odontoestomatología
DOI: 10.22592/ode2026n47e425

Fenestración quirúrgica de tercer molar incluido en paciente con dientes supernumerarios

REPORTE DE CASO

Surgical fenestration of an impacted third molar in a patient with supernumerary teeth

Fenestração cirúrgica de terceiro molar incluso em paciente com dentes supranumerários

Resumen

La retención dentaria es un fenómeno común que afecta dientes permanentes y supernumerarios, con una incidencia entre el 3.1% y el 17%. Se presenta el caso de una paciente de 19 años con un tercer molar inferior incluido y un diente supernumerario, cuya erupción fue guiada mediante un botón ortodóncico para reemplazar un segundo molar con mal pronóstico. La intervención incluyó la fenestración del tercer molar y la extracción del segundo molar afectado, utilizando una membrana de L-PRF para promover la regeneración ósea. Los hallazgos histopatológicos mostraron un quiste Dentígero. Tras tres años de seguimiento, la pieza 48 mejoró su posición, y aunque la paciente abandonó el tratamiento ortodóntico, su salud dental se mantuvo estable. Este caso resalta la efectividad de las técnicas quirúrgicas y ortodóncicas en el manejo de dientes impactados y sugiere que la erupción controlada de terceros molares puede ser una alternativa viable para conservar la dentición.

AUTORÍA

Araceli Chamorro V.[1]
Sofia Escobar R.[1]
Francisco Escala P.[1]

CORRESPONDENCIA
Araceli Chamorro Vega
apchamorro@miuandes.cl

Recibido: 26/05/2025
Aceptado: 23/09/2025

CC BY

Palabras clave: Dientes supernumerarios, Fenestración, Dientes Impactados, Tratamiento Ortodóntico

[1] Universidad de los Andes, Santiago de Chile

Abstract

Dental retention is a common phenomenon that affects permanent and supernumerary teeth, with an incidence ranging from 3.1% to 17%. The case of a 19-year-old patient with an impacted lower third molar and a supernumerary tooth is presented, whose eruption was guided using an orthodontic button to replace a second molar with a poor prognosis. The intervention included the fenestration of the third molar and the extraction of the affected second molar, using an L-PRF membrane to promote bone regeneration. Histopathological findings showed a Dentigerous cyst. After three years of follow-up, tooth 48 improved its position, and although the patient discontinued orthodontic treatment, her dental health remained stable. This case highlights the effectiveness of surgical and orthodontic techniques in managing impacted teeth and suggests that the controlled eruption of third molars may be a viable alternative to preserve dentition.

Keywords: Supernumerary tooth, Fenestration, Impacted tooth, Orthodontic treatment

Resumo

A retenção dentária é um fenômeno comum que afeta dentes permanentes e supranumerários, com uma incidência entre 3,1% e 17%. Apresenta-se o caso de uma paciente de 19 anos com um terceiro molar inferior incluso e um dente supranumerário, cuja erupção foi guiada por meio de um botão ortodôntico para substituir um segundo molar com prognóstico desfavorável. A intervenção incluiu a fenestração do terceiro molar e a extração do segundo molar afetado, utilizando uma membrana de L-PRF para promover a regeneração óssea. Os achados histopatológicos revelaram um cisto dentígero. Após três anos de acompanhamento, o dente 48 melhorou sua posição e, embora a paciente tenha abandonado o tratamento ortodôntico, sua saúde bucal permaneceu estável. Este caso destaca a eficácia das técnicas cirúrgicas e ortodônticas no manejo de dentes inclusos e sugere que a erupção controlada de terceiros molares pode ser uma alternativa viável para a preservação da dentição.

Palavras-chave: Dentes supranumerários, Fenestração, Dentes inclusos, Tratamento ortodôntico

Introducción

La retención dentaria es un fenómeno frecuente en la práctica clínica y puede afectar tanto a dientes permanentes como a supernumerarios. Su prevalencia varía considerablemente según la región geográfica,[1] como se ha evidenciado en diversas investigaciones. Según diferentes autores, la incidencia de dientes incluidos oscila entre el 3.1% y el 17% de la población.[2]

El tercer molar mandibular es el diente con mayor tendencia a la impactación, principalmente debido a la falta de espacio.[3] Su manejo clínico depende de múltiples factores, entre ellos, su posición, la proximidad a estructuras anatómicas críticas y el estado de los dientes vecinos. Entre las alternativas terapéuticas se encuentra la fenestración quirúrgica con tracción ortodóncica, técnica que permite guiar la erupción del molar mediante la remoción selectiva de tejido óseo y blando, favoreciendo su alineación progresiva en la arcada.[4] No obstante, la literatura sobre la desimpactación de terceros molares y su posible utilización como sustitutos de dientes con mal pronóstico aún es limitada. En este sentido, la posibilidad de reemplazar un segundo molar comprometido mediante la erupción controlada de un tercer molar representa una estrategia innovadora para preservar la dentición del paciente y evitar tratamientos más invasivos.

En este contexto, el presente reporte de caso describe el manejo quirúrgico de un tercer molar inferior incluido, asociado a la presencia de un diente supernumerario, cuya erupción fue guiada con un botón ortodóncico con el objetivo de sustituir un segundo molar con mal pronóstico. Este caso resalta la importancia de un enfoque multidisciplinario en la planificación del tratamiento, integrando técnicas quirúrgicas y ortodóncicas para poder restablecer la fórmula dentaria del paciente.

Antecedentes

Paciente de 19 años, sexo femenino, sistémicamente sana, es derivada por ortodoncista de clínica externa, para evaluación y tratamiento de terceros molares y dientes supernumerarios asociados. Al examen in-

traoral se observa ausencia de las piezas 28, 48 y 47, y la pieza 18 y 37 semiincluidos (**Figura 1**). Se solicita una Radiografía Panorámica y una Tomografía Computarizada de Haz Cónico (CBCT por sus siglas en inglés) (**Figura 2 y 3**), en las cuales se observa pieza 48 incluida próximo al borde basilar y al canal mandibular, que se encuentra en mesioversión e impactando a la pieza 47, y presenta una lesión osteolítica pericoronaria de límites definidos y corticalizados. La pieza 47 se encuentra retenida y en distoversión. Por último, se observa presencia de molar supernumerario invertido en rama mandibular derecha, con corona en contacto directo con corona de la pieza 47 ("kissing molars").

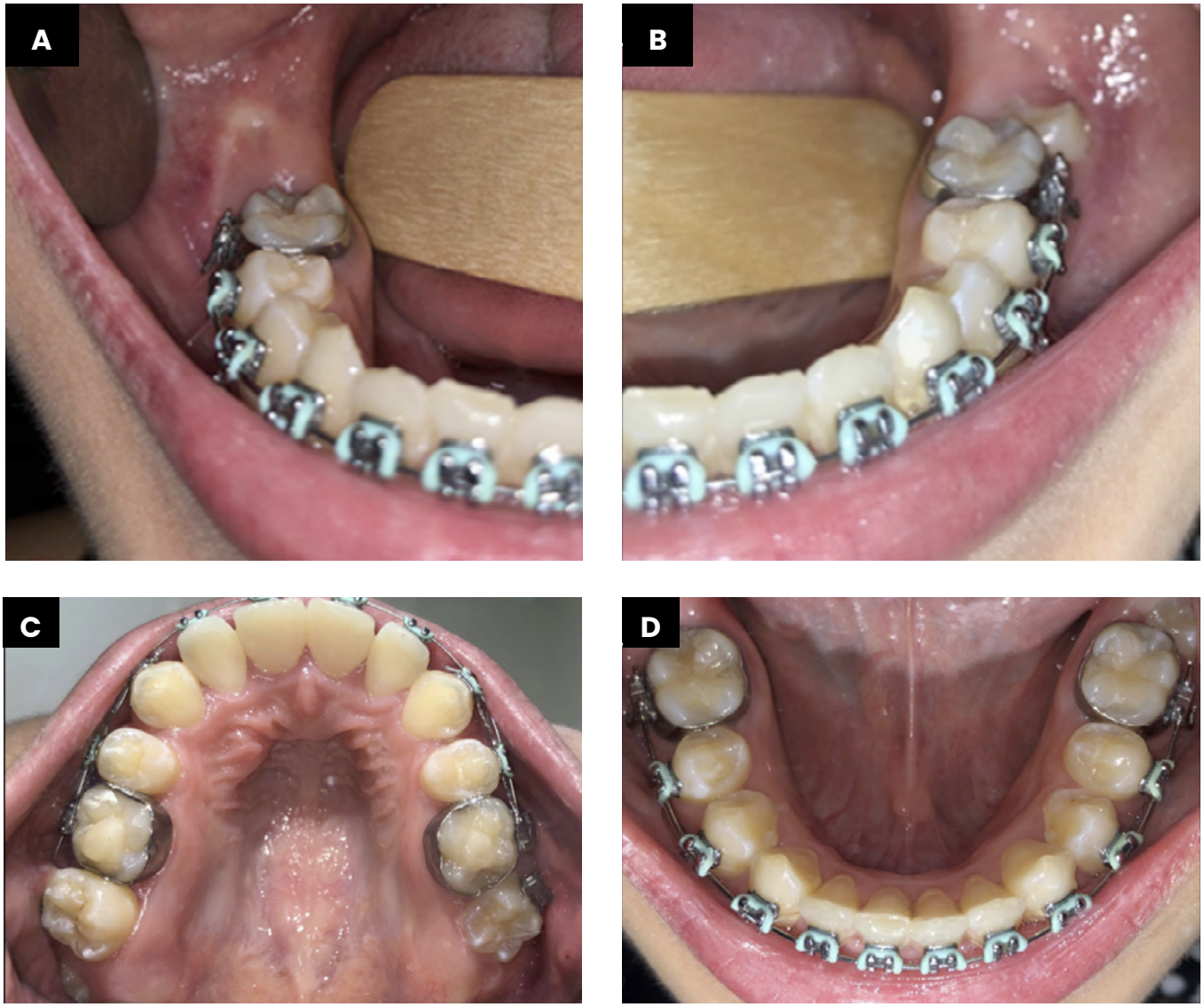

Figura 1. Fotografías intraorales preoperatorias.
(A) Zona derecha; (B) Zona izquierda; (C) Visión oclusal del maxilar superior; (D) Visión oclusal del maxilar inferior.



Figura 2. Radiografía panorámica preoperatoria.

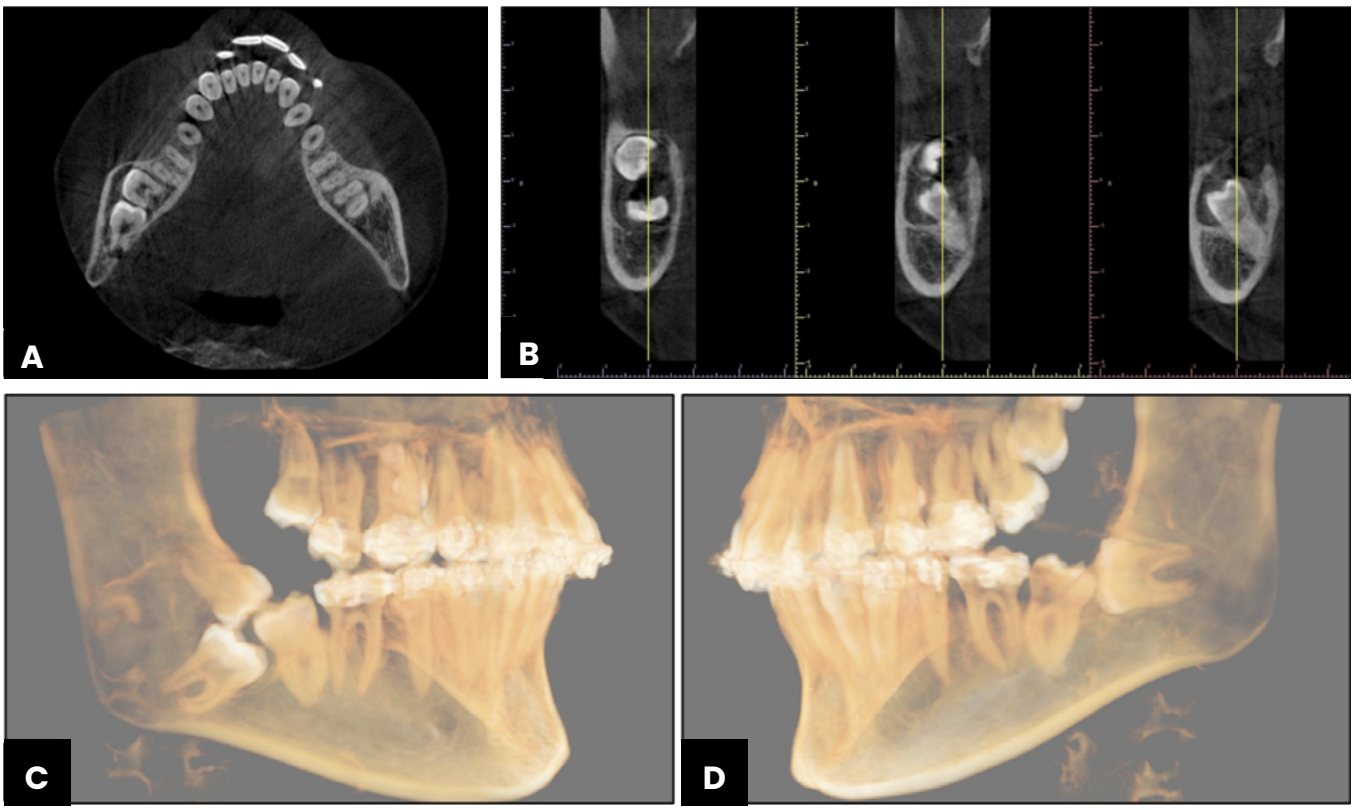

Figura 3. CBCT preoperatorio. (A) Corte axial; (B) Cortes Coronales; (C) Reconstrucción 3D lado derecho; (E) Reconstrucción 3D lado izquierdo.

Descripción

TRATAMIENTO QUIRÚRGICO

Debido al defecto óseo distal asociado a la pieza 47, se optó por la decisión de extraerlo y de realizar la fenestración quirúrgica de la pieza 48, mediante tracción ortodóncica, con el objetivo de reemplazar el diente perdido. Debido a la complejidad del procedimiento y a las múltiples exodoncias, la resolución quirúrgica del caso fue bajo anestesia general. Se llevó a cabo la extracción de las piezas 18, 28 y 38, así como de los distomolares superiores. En el área mandibular derecha, se procedió a la extracción del molar supernumerario y de la pieza 47; se realizó la biopsia excisional de la lesión pericoronaria de la pieza 47, la cuál fue enviada para su análisis histopatológico. Posteriormente se realizó una osteotomía periférica del molar, además de perforaciones corticales. A continuación, se cementó un botón de ortodoncia en la cara oclusal de la pieza 48 y se traccionó mediante una bayoneta ortodóncica. Se posicionó una membrana de L-PRF en el defecto óseo para de esta manera promover la regeneración ósea de la zona (**Figura 4**). Se suturó con Nylon 3-0. Cirugía llevada a cabo sin complicaciones quirúrgicas y anestésicas.

SEGUIMIENTO Y RESULTADOS

El análisis histopatológico reveló hallazgos compatibles con quiste dentígero. La paciente continuó en controles con su ortodoncista por 3 años. Al tercer año se citó a control por Cirugía Maxilofacial para evaluar su evolución. En este se observa la ausencia de aparatos de ortodoncia, pieza 28 ausente, y pieza 37 semi incluida y vestibularizada (**Figura 5**). Se solicitó una radiografía panorámica de control (**Figura 5F**), en el cual se observa pieza 48 incluido en mucosa, en posición más cefálica en comparación con panorámica inicial, sin recidiva de la lesión. Paciente con indicación de continuar tratamiento de ortodoncia; sin embargo, voluntariamente toma decisión de abandonar tratamiento.

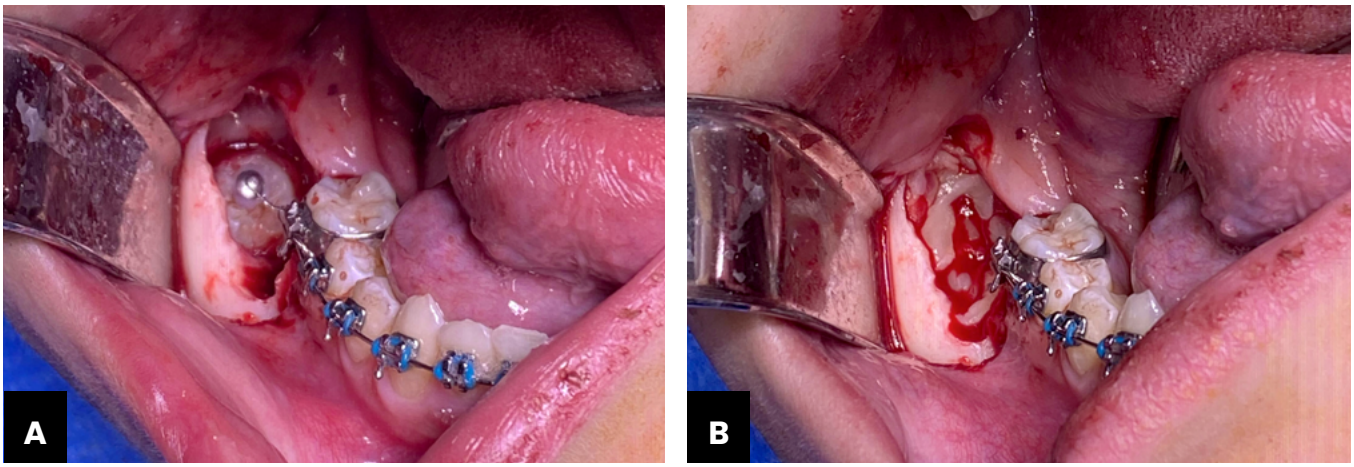

Figura 4. Fotografías intraoperatorias.
(A) Pieza 48 con botón de ortodoncia en posición y cadeneta para tracción; (B) Membrana de L-PRF en defecto óseo.



Figura 5. Fotografías intraorales tras 3 años de seguimiento.
(A) En oclusión, visión lateral derecha; (B) En oclusión, visión frontal; (C) En oclusión, visión lateral izquierda;







Figura 5. (continuación) Fotografías intraorales tras 3 años de seguimiento. (D) Visión oclusal del maxilar superior; (E) Visión oclusal del maxilar inferior. (F) Radiografía panorámica tras 3 años de seguimiento.

Discusión

La tracción de terceros molares mediante la combinación de técnicas quirúrgicas y ortodóncicas ha sido ampliamente documentada en la literatura, con diferentes objetivos. En un reporte de caso presentado por los autores Alessandri et al., se planteó la tracción ortodóncica de un tercer molar para la preservación del segundo molar al evitar su deterioro periodontal.[4] Asimismo, los autores Montevecci et al. mostraron mejoras significativas en parámetros periodontales, como la reducción de la profundidad de sondaje y la recuperación de niveles de inserción clínica, en la zona distal del segundo molar tras la extracción de un tercer molar previamente traccionado ortodoncicamente.[5] Por otro lado, la tracción del tercer molar también ha sido planteada como técnica previa a su exodoncia, para así minimizar el riesgo de parestesia, especialmente cuando existe proximidad entre las raíces y el canal mandibular.[6] En el presente caso, debido al defecto óseo existente, se optó por la extracción del segundo molar y su sustitución con el tercer molar traccionado. Con respecto al anclaje utilizado,

se han descrito diferentes variaciones de la técnica; tracción con cadenetas, elásticos, y anclado a los brackets adyacentes, mediante la utilización de mini-implantes/microtornillos, etc.[7-9]

Otro concepto relevante es el "Regional Acceleratory Phenomenon" (RAP) descrito por Frost en 1983, principio en el cual se basa la Ortodoncia Osteogénica Acelerada (OOA). Este se define como una respuesta fisiológica localizada que acelera temporalmente los procesos metabólicos y de reparación tisular ante estímulos nocivos o quirúrgicos.[10] En el ámbito ortodóncico, el RAP reduce la resistencia biomecánica del hueso alveolar, facilitando los movimientos dentarios.[11-13] Si bien en el presente caso no se aplicó una OOA en sentido estricto, se realizaron maniobras como osteotomía del hueso circundante al tercer molar incluido y microperforaciones, que se apoyan en el mismo principio biológico. Considerando que la expresión máxima del RAP ocurre entre las 4 y 8 semanas posteriores al estímulo,[11-13] se indicó al ortodoncista iniciar la tracción pocos días después del procedimiento.

Si bien el presente caso mostró una evolución favorable en cuanto al desplazamiento del molar incluido, es importante señalar que la paciente interrumpió voluntariamente su tratamiento ortodóncico, lo que impidió alcanzar el objetivo terapéutico final (llevar el tercer molar hasta el plano oclusal). Esta falta de adherencia representa una limitante significativa al momento de evaluar el éxito clínico y debe considerarse cuidadosamente al indicar este tipo de abordajes, particularmente en pacientes con antecedentes de escasa colaboración.

Asimismo, resulta fundamental abordar la decisión de mantener un tercer molar incluido en el maxilar pese a su asociación con un quiste dentígero. En este caso, el quiste fue completamente extirpado mediante una biopsia excisional, y se optó por preservar el diente debido a su localización caudal en la mandíbula. La extracción del molar implicaba un riesgo elevado de complicaciones, incluyendo infección postoperatoria o incluso fractura mandibular. Por ello, se consideró que una estrategia conservadora, basada en la tracción ortodóncica controlada, ofrecía un balance más favorable entre riesgo y beneficio. No obstante, esta decisión debe evaluarse cuidadosamente en cada caso, considerando factores anatómicos, biológicos y la previsibilidad del seguimiento ortodóncico.

En cuanto al reemplazo de dientes permanentes con mal pronóstico mediante terceros molares incluidos, la evidencia científica aún es escasa. No obstante, este caso clínico demostró resultados estables tras tres años de seguimiento, lo cual respalda la viabilidad de esta estrategia terapéutica. Un aspecto singular de este caso fue la presencia conjunta de múltiples factores clínicos no reportados previamente en la literatura: un diente supernumerario mesial y superior al tercer molar, distoinclinación del segundo molar, y la presencia de un quiste dentígero asociado al tercer molar incluido. Estas características otorgan al presente reporte un valor adicional como referencia clínica para situaciones de complejidad similar.

Conclusiones

A pesar de que en este caso no se logró finalizar el tratamiento ortodóncico, se pudo constatar un desplazamiento progresivo del tercer molar incluido, lo que sugiere que la tracción ortodóncica de molares retenidos es técnicamente viable bajo ciertas condiciones clínicas. Sin embargo, el abandono voluntario del tratamiento por parte de la paciente impidió la evaluación completa de los resultados funcionales, lo cual representa una limitación importante.

En este contexto, la fenestración quirúrgica combinada con tracción ortodóncica constituye una alternativa terapéutica válida en el manejo de inclusiones dentarias complejas, y especialmente en casos donde se busca evitar procedimientos más invasivos como la exodoncia de terceros molares con riesgo de complicaciones. No obstante, su indicación debe fundamentarse en una evaluación detallada de la anatomía local, el pronóstico del diente comprometido y, especialmente, el nivel de adherencia esperable por parte del paciente.

REFERENCIAS

1. Litsas G, Acar A. Tooth impaction: etiology, clinical implications and treatment. Clin Dent Res. June 2011;35(2):61-67.

2. Macias-Escalada E, Cobo-Plana J, Carlos-Villafranca F de, Pardo-López B. Abordaje ortodóncico quirúrgico de las inclusiones dentarias. RCOE. febrero de 2005;10(1):69-82.

3. Lambade P, Dawane P, Mali D. Assessment of Difficulty in Mandibular Third Molar Surgery by Lambade-Dawane-Mali's Index. J Oral Maxillofac Surg. junio de 2023;81(6):772-9.

4. Alessandri Bonetti G, Incerti Parenti S, Checchi L. Orthodontic extraction of mandibular third molar to avoid nerve injury and promote periodontal healing. J Clin Periodontol. agosto de 2008;35(8):719-23.

5. Montevecchi M, Incerti Parenti S, Checchi V, Palumbo B, Checchi L, Alessandri Bonetti G. Periodontal healing after 'orthodontic extraction' of mandibular third molars: A retrospective cohort study. Int J Oral Maxillofac Surg. septiembre de 2014;43(9):1137-41.

6. Alessandri Bonetti G, Bendandi M, Laino L, Checchi V, Checchi L. Orthodontic Extraction: Riskless Extraction of Impacted Lower Third Molars Close to the Mandibular Canal. J Oral Maxillofac Surg. diciembre de 2007;65(12):2580-6.

7. Park W, Park JS, Kim YM, Yu HS, Kim KD. Orthodontic extrusion of the lower third molar with an orthodontic mini implant. Oral Surg Oral Med Oral Pathol Oral Radiol Endodontology. octubre de 2010;110(4):e1-6.

8. Wang Y, He D, Yang C, Wang B, Qian W. An easy way to apply orthodontic extraction for impacted lower third molar compressing to the inferior alveolar nerve. J Cranio-Maxillofac Surg. abril de 2012;40(3):234-7.

9. Jung S, Lee JH, Huh J, Park W. Orthodontic Extrusion of Mandibular Third Molar With a Miniscrew and Cross-Arch Elastic. J Oral Maxillofac Surg. julio de 2021;79(7):1422.e1-1422.e8.

10. Frost HM. The regional acceleratory phenomenon: a review. Henry Ford Hosp Med J. 1983;31:3–9.

11. Cano J, Campo J, Bonilla E, Colmenero C. Accelerated orthodontic techniques: a review of current literature. J Clin Exp Dent. 2012 Feb;4(1):e54–e59.

12. Amit G, Kalra J, Pankaj B, Suchinder S, Parul B. Periodontal accelerated osteogenic orthodontics: a review. Clin Exp Dent. 2012 Dec;4(5):e292–e296.

13. Murphy K, Wilcko M, Wilcko W, Ferguson D. Periodontal accelerated osteogenic orthodontics: surgical technique with a selective alveolar decortication and bone grafting. J Oral Maxillofac Surg. 2009;67(10):2160–2166.

Disponibilidad de datos

Todo el conjunto de datos que apoya los resultados de este estudio fue publicado en el propio artículo.

Declaración de Conflicto de interés

Los autores declaran que no hay conflicto de interés

Fuente de Financiamiento

Esta investigación no recibió ninguna subvención específica de agencias de financiación en los sectores público, comercial o sin fines de lucro.

Comité de Ética

La siguiente investigación no requirió de comité de ética. Sin embargo, se procuró mantener la privacidad de la paciente y se cuenta con el consentimiento informado de la paciente para su publicación.

NOMBRE Y APELLIDO	COLABORACIÓN ACADÉMICA													
	1	2	3	4	5	6	7	8	9	10	11	12	13	14
Araceli Chamorro V.	x			x		x				x				x
Sofía Escobar R.				x		x				x				x
Francisco Escala P.	x			x		x			x			x		

1. Administración del proyecto
2. Adquisición de fondos
3. Análisis formal
4. Conceptualización
5. Curaduría de datos
6. Escritura - revisión y edición
7. Investigación
8. Metodología
9. Recursos
10. Redacción - borrador original
11. Software
12. Supervisión
13. Validación
14. Visualización

Nota de aceptación:
Este artículo fue aprobado por la editora de la revista MSc. Dra. Natalia Tancredi.