

DOI: 10.26445/08.01.5

CASO CLÍNICO

Sífilis: las sombras en el diagnóstico. A propósito de un caso clínico.

Syphilis: shadows in the diagnosis. Regarding a clinical case.

Sífilis: sombras no diagnóstico. Relativo a um caso clínico.

Ximena Cuba

ORCID: 0000-0003-3209-4630

Médico. Residente Medicina Interna.
Clínica Médica 3. Hospital Maciel.
UdelaR.**Luca Quiroz**

ORCID: 0000-0002-0958-2508

Médico. Residente Medicina Interna.
Clínica Médica 3. Hospital Maciel.
UdelaR.**Valentina Más**

ORCID: 0000-0001-8022-6605

Internista. Profesor Adjunto Clínica
Médica. Hospital Maciel. UdelaR.**Florencia Sacchi**

ORCID: 0000-0003-0204-7921

Internista. Asistente Clínica Médica.
Hospital Maciel. UdelaR.**Estela Bidegain**

ORCID: 0000-0001-8812-8057

Máster en Ciencias. Bioquímico
clínico. Químico Farmacéutico.**Elizabeth López**

ORCID: 0000-0001-7939-5794

Bioquímico clínico. Químico
Farmacéutico.

Resumen: La sífilis es una infección de transmisión sexual, potencialmente grave. La presentación clínica es muy variada, desde manifestaciones cutáneo-mucosas hasta neurológicas. Para el diagnóstico se emplean estudios de laboratorio, treponémicos y no treponémicos, con los que se realizan diferentes algoritmos para disminuir las limitaciones de cada prueba por separado. Se discute el caso de un joven que se presenta con fiebre y lesiones en piel sugestivas de sífilis secundaria, con un test VDRL falso negativo por efecto prozona. Este fenómeno, infrecuente, se debe a la concentración desproporcionadamente alta de anticuerpos. Conocer las herramientas diagnósticas y trabajar en conjunto con el equipo de laboratorio, puede facilitar el acercamiento a la enfermedad y a un tratamiento oportuno disminuyendo así la morbimortalidad de los pacientes.

Palabras clave: sífilis, VDRL, prozona

Abstract: Syphilis is a potentially serious sexually transmitted infection. The clinical presentation is very varied, from cutaneous-mucosal to neurological manifestations. For the diagnosis, treponemal and non-treponemal laboratory studies are used, with which different algorithms are performed to reduce the limitations of each test separately. We discuss the case of a young man who presented with fever and skin lesions suggestive of secondary syphilis, with a false negative VDRL test due to prozone effect. This rare phenomenon is due to a disproportionately high concentration of antibodies. Knowing the diagnostic tools and working together with the laboratory team can facilitate the approach to the disease and timely treatment, thus reducing the morbidity and mortality of patients.

Key words: syphilis, VDRL, prozone

Resumo: A sífilis é uma infecção sexualmente transmissível potencialmente grave. A apresentação clínica é muito variada, desde manifestações cutâneo-mucosas a neurológicas. Para o diagnóstico, são utilizados estudos laboratoriais, treponêmicos e não treponêmicos, com os quais são realizados diferentes algoritmos para reduzir as limitações de cada teste separadamente. Discutimos o caso de um jovem que apresentou febre e lesões cutâneas sugestivas de sífilis secundária, com teste VDRL falso negativo devido ao efeito prozona. Esse fenômeno raro se deve à concentração desproporcionalmente alta de anticorpos. Conhecer as ferramentas diagnósticas e trabalhar em conjunto com a equipe do laboratório pode facilitar a abordagem da doença e o tratamento oportuno, reduzindo assim a morbimortalidade dos pacientes.

Palavras-chave: sífilis, VDRL, prozona

Recibido: 30/03/2022 - **Aceptado:** 01/08/2022

Clínica Médica 3. Hospital Maciel. Facultad de Medicina. Universidad de la República (UdelaR). Administración Servicios Salud del Estado (ASSE). Montevideo, Uruguay.
Correspondencia. E-mail: xcuba91@gmail.com

Introducción

La sífilis es una infección de transmisión sexual, sistémica, causada por la espiroqueta *Treponema pallidum*. Es una enfermedad potencialmente muy grave por lo que el diagnóstico precoz y el oportuno tratamiento pueden prevenir la aparición de complicaciones así como la evolución a la cronicidad.^(1,2)

Lejos de ser una enfermedad erradicada, se ha visto a nivel nacional y mundial un aumento en la incidencia en los últimos años. Más de 5 millones de nuevos casos de sífilis por año son diagnosticados en el mundo, destacando la vía de transmisión sexual, vertical y sanguínea (ésta última menos frecuente)⁽³⁾. En Uruguay, contamos con datos actualizados de nuevos casos maternos y neonatales gracias a la realización del screening obligatorio en esta población. En 2018 la sífilis gestacional se detectó en 0.7% de los embarazos totales.⁽⁴⁾

Se describe el curso de la enfermedad en dos etapas: precoz y tardía. La primera incluye a la sífilis primaria, secundaria y latente precoz; la segunda a la latente tardía y terciaria. Las mismas tienen relación con el tiempo de la infección y las manifestaciones clínicas, presentando distinta sintomatología, pronóstico y tratamiento.⁽⁵⁾ Esta es una distinción arbitraria y suele reconocerse solapamiento entre las mismas.

Sífilis primaria: se manifiesta por el chancro sifilítico, lesión indurada e indolora que aparece en el lugar de inoculación, habitualmente los genitales externos o la mucosa oral.

Sífilis secundaria: representa la fase con manifestaciones más variadas de la enfermedad. Típicamente se presenta con lesiones cutáneas en múltiples variantes. Las más frecuentes son la roséola sifilítica (máculas rosadas evanescentes), sífilides (pápulas anulares y eritematosas) y condilomas planos (cuando se localizan en mucosas o pliegues y evolucionan a úlceras necróticas). Son muy típicas las lesiones palmo plantares (clavos sifilíticos). Habitualmente se acompañan de síntomas sistémicos como fiebre, mialgias y artralgias. Se puede presentar también como un síndrome poliadenomegálico con ganglios pequeños que no forman conglomerados. Formas menos frecuentes de presentación son la conjuntivitis, la hepatitis, la glomerulonefritis e incluso la meningitis a líquido claro.^(6,7)

Sífilis terciaria: aparece luego de un período de latencia que puede durar desde los 5 hasta los 30 años post exposición. Sus principales manifestaciones son la neurosífilis, con múltiples y variadas manifestaciones clínicas como la tabes dorsal, la demencia y alteraciones oculares, la sífilis cardiovascular (típicamente aortitis) y la goma sifilítica (infiltrados cutáneos e incluso neurológicos).⁽⁸⁾

El diagnóstico definitivo de sífilis se confirma con pruebas de laboratorio. Existen múltiples test para diagnosticar la sífilis: los directos y las pruebas serológicas.

La microscopía a campo oscuro es una prueba directa en la que se observa la espiroqueta en movimiento, pero tiene grandes limitaciones técnicas (se debe extraer una muestra de una lesión de piel o mucosa exudativa y observarse inmediatamente).

Los métodos más frecuentemente utilizados son los test serológicos: los treponémicos y los no treponémicos. Los test treponémicos (FTA y TPHA) utilizan anticuerpos específicos para el *T. pallidum* y son muy específicos, además son sensibles en todas las etapas de la enfermedad. Los test no treponémicos (VDRL y RPR) utilizan anticuerpos que no son específicos (reaginas) pero su utilidad radica en su alta sensibilidad y en su titulación, por lo tanto varían según la actividad de la enfermedad y sirven para seguimiento.

¿Cuáles son las limitaciones de estas pruebas?

Las pruebas treponémicas tienen una gran limitación que es la inutilidad para diferenciar una enfermedad activa de una pasada.

Las no treponémicas, tienen algunas consideraciones, que podemos definir como "sombras" y se deben tener en cuenta al momento de su interpretación:

- 1) Pueden permanecer negativos durante el período ventana inicial y tienen baja especificidad⁽⁹⁾
- 2) Se han informado resultados falsos positivos (1%–2%), particularmente en pacientes con enfermedades autoinmunes, pero también en aquellos con malaria, linfoma, cirrosis o neumonía aguda. A su vez detectan anticuerpos anti cardiolipina, lo que

dificulta la interpretación en el contexto de enfermedades autoinmunes como síndrome antifosfolípido y lupus eritematoso sistémico.⁽¹⁰⁾

- 3) Un título serológico reactivo puede persistir después de la disminución inicial (generalmente cuatro veces) en respuesta al tratamiento. Este título de bajo nivel suele ser < 1 : 8 y puede persistir de por vida; este estado denominado “serorápido” puede dificultar la interpretación.⁽¹¹⁾
- 4) Una madre que ha recibido un tratamiento adecuado para la sífilis durante el embarazo todavía puede transferir pasivamente anticuerpos al recién nacido, lo que da como resultado un título positivo en el lactante en ausencia de infección. En esta circunstancia, el título del recién nacido suele ser menor que el de la madre y vuelve a ser negativo después de varios meses.⁽¹²⁾
- 5) Pueden ocurrir pruebas falsas negativas debido a títulos altos de anticuerpos; esto se denomina “efecto prozona”. Se recomienda que la muestra se diluya antes de la prueba para evitar esto.

Existen diversos algoritmos que combinan ambos tipos de test para realizar un diagnóstico. En Uruguay, se utiliza habitualmente el algoritmo clásico tradicional, a pesar de que cada vez se tiende a iniciar con pruebas treponémicas (basada en laboratorio o prueba rápida). El algoritmo tradicional comienza con la realización de un test no treponémico y en caso de ser positivo se confirma la infección.

El tratamiento de elección es la penicilina, tanto en fases precoces como tardías. En las primeras se utiliza una dosis única y en las segundas se recomiendan tres dosis semanales. En caso de alergia a penicilina, en las fases iniciales se puede utilizar la doxiciclina como alternativa, no así en la sífilis terciaria en la que se recomienda desensibilización previo al tratamiento.

Para evaluar la respuesta al tratamiento se debe realizar posteriormente un seguimiento con test no treponémicos (se debe utilizar el mismo test con el que se realizó el diagnóstico).

Se comenta a continuación el caso de un hombre joven que se presenta con fiebre de más de tres semanas de evolución y lesiones de piel, en el que se llega al diagnóstico de sífilis a pesar de test no treponémicos negativos. El paciente autorizó de forma verbal la utilización de sus datos clínicos. Los investigadores se comprometen en el cumplimiento de la Declaración de Helsinki y del Decreto 379/08.

Caso clínico

Hombre de 24 años. Pareja estable, no utiliza método de barrera, niega infecciones de transmisión sexual.

Consultó en emergencia por un cuadro de 25 días de evolución dado por fiebre, con registros diarios hasta 39° C a predominio vespertino, adenopatías de cuello, y lesiones en piel de distribución universal.

Al examen físico se destacaba a nivel cutáneo la presencia de lesiones tipo maculopápulas eritematosas, de aproximadamente 0,5cm de diámetro, sin contenido, no pruriginosas, que se distribuyen de forma universal a nivel de tronco y miembros superiores sin respetar plantas de pies ni manos; con varios estadios evolutivos, algunas costrosas. Figura 1.

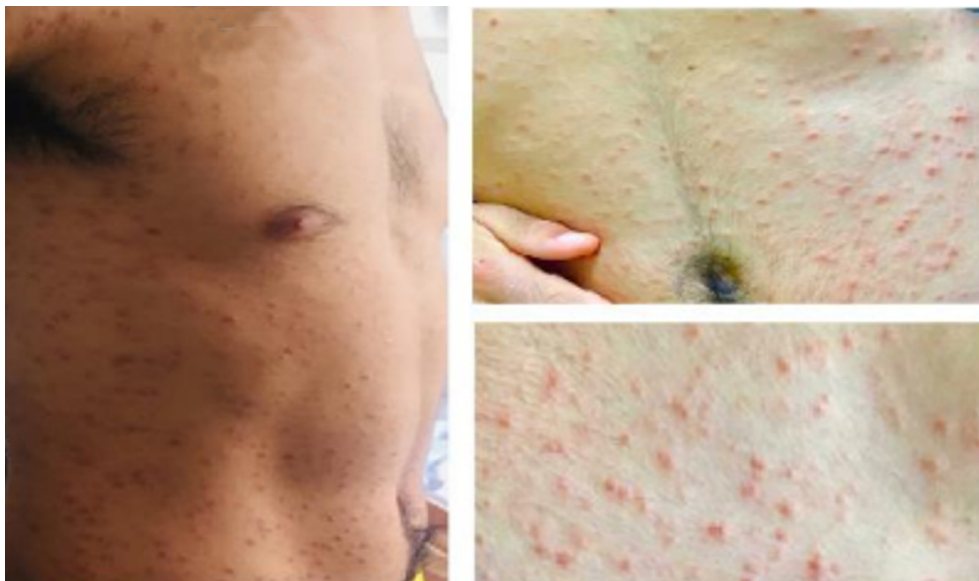

Figura 1: Lesiones maculopápulas eritematosas de distribución universal.

A nivel de bucofaringe se observa en cara interna de labio inferior una lesión indurada de aproximadamente 2 cm de diámetro con superficie erosionada, cubierto de costra serosa, indoloro. Figura 2. La faringe se presentaba congestiva con exudado blanquecino en forma de placas. Figura 3.

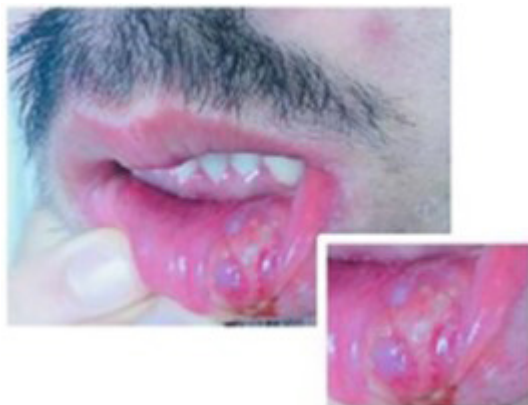

Figura 2: Cara interna de labio inferior una lesión indurada

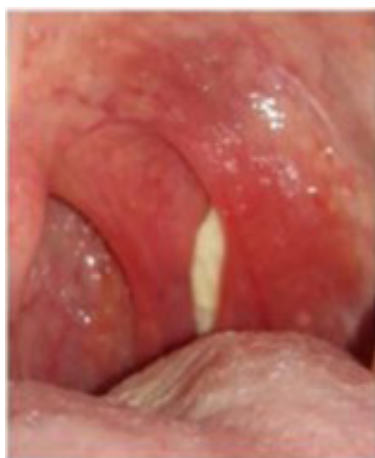

Figura 3: Placa con exudado blanquecino en faringe congestiva

En el exaen linfoganglionar presentaba múltiples adenopatías nivel cervical, yugular externo, submaxilar, axilar e inguinal; de consistencia firme elástica, móviles e indoloras a la palpación, de aproximadamente 1 cm de diámetro.

Como antecedente de la enfermedad actual presentó lesión bucal erosiva que se interpretó como herpes simple y se inició tratamiento con aciclovir con mala evolución.

Por tratarse de un cuadro subagudo, febril, acompañado de lesiones en piel y adenopatías con características inflamatorias, en un paciente joven y sano, se solicitó paraclínica destinada a búsqueda de etiología infecciosa.

Hemograma: Hemoglobina 15,9 g/dl, Plaquetas 449000 u/L, Glóbulos blancos 7600 u/L, Neutrófilos 5100 u/L, Linfocitos 1400 u/L, Eosinófilos 100 u/L

Proteína C reactiva 57,2 mg/L, Velocidad de eritrosedimentación 1 mm/h

Funcional y enzimograma hepático: Bilirrubina Total 0,36 mg/dL, Fosfatasa Alcalina 146 U/L, GammaGlutamylTransferasa 104 U/L

Creatininemia 0,57 mg/dL, ionograma sin alteraciones.

Examen de orina sin alteraciones

Hemocultivos y urocultivo estériles.

Serologías virales: Virus de inmunodeficiencia humana (VIH), Virus de Hepatitis B, Virus de Hepatitis C negativos. Citomegalovirus IgG positivo IgM negativo.

VDRL negativo, Serología para Toxoplasmosis negativo

La radiografía de tórax no presentaba alteraciones. La Tomografía Computada (TC) tórax, abdomen y pelvis mostraba adenomegalias carotídeas y axilares bilaterales. Hepatomegalia. El bazo estaba sobre el límite superior de la normalidad. No presentaba líquido libre a nivel peritoneal.

Por las manifestaciones clínicas sistémicas con lesiones cutáneas tan características, se mantiene una alta sospecha de sífilis secundaria planteando la posibilidad de estar frente a un resultado falso negativo de la prueba no treponémica, VDRL.

Se define con equipo de laboratorio realizar más diluciones, confirmando el diagnóstico de sífilis.

Se realiza penicilina benzatínica 2.4 millones intramuscular, con excelente evolución manteniéndose en apirexia y con mejoría de lesiones en piel. En forma ambulatoria se repite serología para VIH manteniéndose negativa.

Discusión

El conocimiento de la epidemiología, las manifestaciones clínicas y las limitaciones de los test diagnósticos, permiten realizar la búsqueda etiológica de aquellas enfermedades infecciosas que se presentan con cuadros clínicos muy evolucionados, con una correcta gestión de los recursos diagnósticos y terapéuticos.

Las pruebas serológicas, basadas en reacciones inmunes entre antígenos y anticuerpos, tienen un rol fundamental en la práctica clínica, tanto en enfermedades infecciosas como en autoinmunes, hematológicas, neoplásicas e intoxicaciones.⁽¹³⁾ Se clasifican en primarias y secundarias.

Las pruebas serológicas primarias son aquellas que evidencian directamente la unión de un anticuerpo con su antígeno, no generan ninguna manifestación visible por lo que se deben utilizar métodos complejos para descubrir estas reacciones. Ejemplos de estas pruebas son las de inmunofluorescencia, pruebas inmunoenzimáticas (ELISA) e inmunocromatografía.

Las pruebas secundarias se basan en propiedades de precipitación y aglutinación de anticuerpos, que generan manifestaciones visibles y por lo tanto son más accesibles. Éstas consisten en complejos que se manifiestan de forma visible por precipitación y aglutinación cuando se encuentran en cierta proporción. Esta propiedad da lugar a un fenómeno llamado "de zona" o "prozona" que se produce cuando la concentración de anticuerpos es desproporcionadamente alta y por lo tanto no se logran formar los complejos de antígenos y anticuerpos de forma completa. Al no formarse estos complejos no se producen las reacciones de aglutinación ni precipitación por lo que los anticuerpos permanecen invisibles y la prueba es falsamente negativa. Al disminuir la relación anticuerpo antígeno, llevándola a la relación óptima (diluyendo la muestra), se logran formar estos complejos, tornándose visibles y por lo tanto evidenciar la presencia del anticuerpo.⁽¹⁴⁾

En el caso analizado, se realizó para el diagnóstico una prueba no treponémica, indirecta, como el VDRL. Es decir, con posibilidad de presentar un falso negativo debido al efecto de prozona, como sucedió.⁽¹⁵⁾

El efecto de prozona puede producirse en cualquier fase de la sífilis, pero es más frecuente en la sífilis primaria y secundaria. Se ha visto en aproximadamente el 1% de estos pacientes.⁽¹⁶⁾ Se describe mayoritariamente en embarazadas y portadores del VIH. Esto último, probablemente se deba a una alteración de los linfocitos T en la producción de anticuerpos que lleva a una respuesta exagerada de los mismos.⁽¹⁷⁾ Se ha propuesto, sin consenso universal, realizar diluciones de forma protocolizada hasta 1/16

Actualmente los desarrollos en los nuevos test treponémicos automatizados, con alta sensibilidad y rapidez, como inmunoensayo ligado a enzimas (EIA) automatizado de *T. pallidum* y/o el inmunoensayo de quimioluminiscencia (CLIA), han llevado a la sustitución del algoritmo clásico tradicional por el algoritmo inverso.

Éste, propuesto por el Centro Europeo para la Prevención y el Control de Enfermedades, comienza con un test treponémico (TPPA, EIA, CLIA) y en caso de que sea negativo, se emplea un segundo test treponémico diferente al usado previamente para el cribado.

El FTA-ABS se consideraba hasta ahora el método más específico para confirmar la presencia de anticuerpos, pero las nuevas técnicas automatizadas, que también permiten medir anticuerpos IgM e IgG específicos de *T. pallidum*, han alcanzado una mayor sensibilidad y especificidad. Estas técnicas automatizadas también evitan el error de subjetividad del observador, que es inherente a la técnica de fluorescencia microscópica en la que se basa el método FTA-ABS. Figura 4.

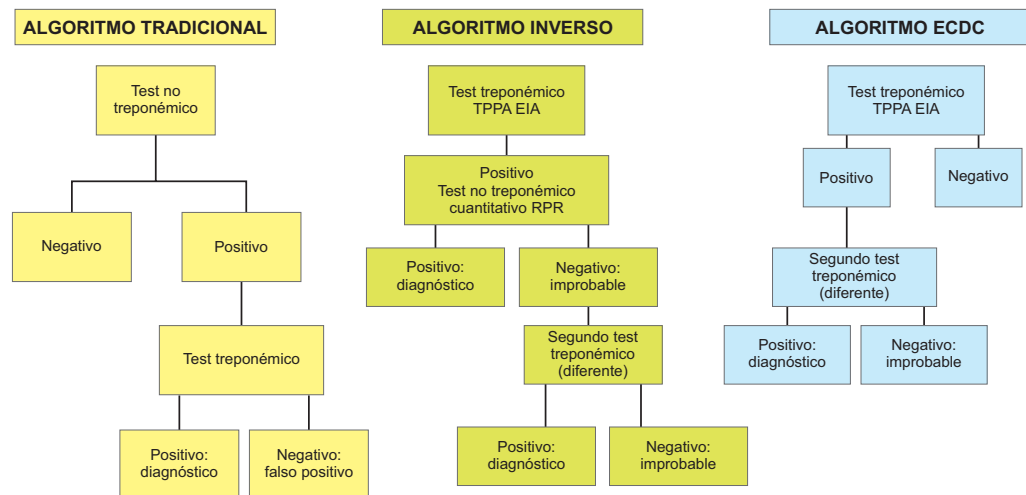


Figura 4: Algoritmos diagnósticos de Sífilis. Abreviatura-ECDC: Centro Europeo para la Prevención y el Control de Enfermedades. Adaptado de: García-Legaz Martínez M, et al.⁽¹⁸⁾

La detección de anticuerpos IgM anti-*T. pallidum* (TP-IgM) es una herramienta importante para el diagnóstico precoz de la sífilis. Las pruebas TP-IgM detectan anticuerpos específicos contra lipoproteínas de la membrana externa de *T. pallidum*, como Tp15 (15 kDa), Tp17 (17 kDa), Tp47 (47 kDa) y Tp42 (42 kDa), todos antígenos altamente inmunogénicos.

Su detección tiene relación con la eficacia del tratamiento, ya que la concentración disminuye rápidamente después de un tratamiento eficaz, mientras que puede detectarse durante semanas si no se administra ningún tratamiento.

Existe cierta controversia sobre su utilidad en casos de re infección, dado que un resultado negativo no puede descartar el diagnóstico de sífilis activa. En pacientes con coinfección por VIH existe con mayor frecuencia concentraciones detectables de TP-IgM durante las primeras etapas de la sífilis que aquellos sin coinfección por VIH.

El diagnóstico de sífilis todavía se basa en pruebas serológicas, sin embargo la nueva técnica de PCR realizada con exudado de úlceras en pacientes con sospecha de sífilis primaria, especialmente aquellos con pruebas serológicas negativas, es una técnica de apoyo para los dermatólogos, ya que permite un diagnóstico precoz y es fácil de realizar.⁽¹⁸⁾

Conclusiones

La sífilis, comúnmente llamada por los clínicos “la gran simuladora”, presenta gran versatilidad, y múltiples y variadas manifestaciones clínicas. Para su diagnóstico los test no treponémicos son un pilar importante y ampliamente disponible. La presencia de un test no treponémico inicial negativo, según el algoritmo tradicional, puede conducir a la falta de diagnóstico precoz de casos de sífilis.

Es necesario reconocer las limitaciones de los test diagnósticos y la existencia del efecto de prozona, infrecuente en el diagnóstico de sífilis, para evitar retrasos diagnósticos, complicaciones y perpetuación de la cadena epidemiológica.

Las nuevas técnicas serológicas automatizadas (CLIA, EIA) son útiles y podrían incorporarse como pruebas de cribado en el diagnóstico de sífilis, dada su sensibilidad diagnóstica, rapidez y bajo costo.

Destacamos la importancia del trabajo conjunto y la comunicación entre el clínico y el laboratorista para lograr diagnosticar de forma correcta esta importante enfermedad.

Bibliografía

- 1- Uruguay. Ministerio de Salud Pública. Informe epidemiológico ITS VIH/SIDA [Internet]. Montevideo: MSP; Agosto 2010 [acceso: 20/06/2022]. Disponible en: https://www.gub.uy/ministerio-salud-publica/sites/ministerio-salud-publica/files/documentos/publicaciones/Informe_epidemiologico_vih sida_Agosto_2010_%5B1%5D.pdf
- 2- Janier M, Hegyi V, Dupin N, Unemo M, Tiplica GS, Potočnik M, et al. European Guideline on the Management of Syphilis *J Eur Acad Dermatol Venereol*. 2014 Dec;28(12):1581-93. doi: 10.1111/jdv.12734.
- 3- Hook EW 3rd. Syphilis. *Lancet*. 2017 Apr 15;389(10078):1550-1557. doi: 10.1016/S0140-6736(16)32411-4.
- 4- Uruguay. Ministerio de Salud Pública, República Oriental del Uruguay. Guía de diagnóstico, tratamiento, prevención y vigilancia [Internet]. 2018 [acceso: 20/06/2022]. Disponible en: https://www.gub.uy/ministerio-salud-publica/sites/ministerio-salud-publica/files/documentos/noticias/Gu%C3%ADa_ITS_dic2018%20%281%29.pdf
- 5- Peate I. Syphilis: clinical presentation, diagnosis and treatment. *Nurs Stand*. 2007 Nov 14-20;22(10):48-55; quiz 58. doi: 10.7748/ns2007.
- 6- Lautenschlager S. Cutaneous manifestations of syphilis: recognition and management. *Am J Clin Dermatol*. 2006; 7: 291-304.
- 7- Dylewski J, Duong M. The rash of secondary syphilis. *CMAJ*. 2007 Jan 2;176(1):33-5. doi: 10.1503/cmaj.060665.
- 8- Tong M, Lin L, Liu L. Analysis of 3 Algorithms for Syphilis Serodiagnosis and Implications for Clinical Management. *Clinical Infectious Diseases* 2014; 58(8):1116-24.
- 9- Mattei PL, Beachkofsky TM, Gilson RT, Wisco OJ. Syphilis: a reemerging infection. *Am Fam Physician*. 2012 Sep 1;86(5):433-40.
- 10- Birnbaum NR, Goldschmidt RH, Buffett WO. Resolving the common clinical dilemmas of syphilis. *Am Fam Physician*. 1999 Apr 15;59(8):2233-40, 2245-6.
- 11- Soong T, Granter S, Haefner H, Laga A. Diagnostic Gynecologic and Obstetric Pathology, Chapter 4, 62-100.
- 12- Marc D, Foca MD. *Pediatric Secrets*. s.l: s.d. Chapter 10; Infectious diseases; p. 329-393.
- 13- Inmunología, Departamento de Microbiología, Parasitología e Inmunología. Facultad de Medicina Universidad de Buenos Aires. Guía de técnicas inmunológicas 2019 [Internet]. Buenos Aires: UBA, 2019 [acceso: 20/11/2022]. Disponible en: <https://www.fmed.uba.ar/sites/default/files/2020-01/GUIA%20DE%20TECNICAS%20INMUNOLOGICAS%202020.pdf>
- 14- Larsen SA. Laboratory diagnosis and interpretation of test for syphilis. *Clin. Microbiol. Rev* 1995; 8:1-21 Sexually transmitted diseases treatment guidelines, 2010. *MMWR Recomm Rep* 2010; 59:1-110.
- 15- Tuddenham S, Katz S, Ghanem K. Syphilis laboratory guidelines: performance characteristics of Nontreponemal antibody tests. Supplement article of Infectious Diseases Society on America (IDSA) 2020;71(S1):S21-42.

- 16- García Aguilar V. Reacciones de Aglutinación [Internet] Gac Méd Méx. 2004 [11/11/2022]; 140 (S3). Disponible en: <https://www.medigraphic.com/pdfs/gaceta/gm 2004/gms043p.pdf>.
- 17- Liu L, Lin L, Tong M, Zhang H, Huang S, Chen Y, et al. Incidence an Risk Factors for the Prozone Phenomenon in Serologic Testing for Syphilis in a Large Cohort. Clin Infect Dis. 2014 Aug 1;59(3):384-9. doi: 10.1093/cid/ciu325.
- 18- García-Legaz Martínez M, P. Hernández-Bel J, Magdaleno-Tapia A, Martínez-Doménech D, Navalpotro V, Alegre-de Miquel V, et al. Utilidad de las nuevas pruebas treponémicas automatizadas en el diagnóstico de la sífilis precoz. A propósito de 15 casos. Actas Dermosifiliogr. 2020;111: 135-142.

Aporte de cada autor al artículo

Ximena Cuba: Concepción y diseño del trabajo, recolección de datos, redacción del manuscrito.

Luca Quiroz: Concepción y diseño del trabajo, recolección de datos, redacción del manuscrito.

Valentina Más: Redacción y revisión crítica del manuscrito.

Florencia Sacchi: Redacción y revisión crítica del manuscrito.

Estela Bidegain: Redacción y revisión crítica del manuscrito.

Elizabeth López: Redacción y revisión crítica del manuscrito.