

Abordaje minimalista en el implante percutáneo transfemoral de válvula aórtica. Reporte de primer caso en Uruguay

Resumen

La estenosis aórtica afecta frecuentemente a la población añosa con elevada prevalencia de comorbilidades que aumentan los riesgos quirúrgicos. La sustitución valvular aórtica por vía percutánea ha demostrado su utilidad en pacientes de moderado a muy alto riesgo quirúrgico. El desarrollo de la técnica ha permitido que en gran parte de los casos se pueda realizar un abordaje menos complejo (abordaje minimalista), con el objetivo de reducir la repercusión hemodinámica del procedimiento, complicaciones iatrogénicas, costos y duración de la internación y del procedimiento. Se presenta el primer caso reportado en Uruguay de implante percutáneo transfemoral de válvula aórtica mediante abordaje minimalista.

Palabras clave: ESTENOSIS AÓRTICA
PROCEDIMIENTOS QUIRÚRGICOS MÍNIMAMENTE INVASIVOS
IMPLANTE TRANSCATÉTER DE PRÓTESIS VALVULAR AÓRTICA

Minimalist approach in transfemoral aortic valve replacement. First case reported in Uruguay

Summary

Aortic stenosis frequently affects the elderly population with high prevalence of comorbidities that increase surgical risk. Transcatheter aortic valve replacement has demonstrated its usefulness in patients with moderate to very high surgical risk. The development of this technique allows that in many cases, a less complex approach can be performed (minimalist approach), with the objective of decreasing hemodynamic repercussion, iatrogenic complications, costs, hospitalization and intervention times. This is the first case of minimalist approach in transfemoral transcatheter aortic valve replacement reported in Uruguay.

Key words: AORTIC VALVE STENOSIS
MINIMALLY INVASIVE SURGICAL PROCEDURES
TRANSCATHETER AORTIC VALVE REPLACEMENT

Abordagem minimalista no implante valvar aórtico percutâneo pela via transfemoral. Relato do primeiro caso no Uruguai

Resumo

A estenose aórtica compromete frequentemente a população idosa a qual possui maior prevalência de comorbidades que elevam o risco cirúrgico. O implante percutâneo da valva aórtica mostrou sua utilidade em pacientes com risco cirúrgico intermedio a muito alto. O desenvolvimento da técnica permitiu em grande número de casos, uma abordagem menos complexa (nomeado abordagem minimalista), com o objetivo de reduzir a repercussão hemodinâmica do procedimento, as complicações iatrogénicas, os custos e a duração da internação e do procedimento. Apresentamos o primeiro caso relatado no Uruguai de implante valvar aórtico percutâneo pela via transfemoral utilizando uma abordagem minimalista.

Palavras chave: ESTENOSE DA VALVA AÓRTICA
PROCEDIMENTOS CIRÚRGICOS MINIMAMENTE INVASIVOS
SUBSTITUIÇÃO DA VALVA AÓRTICA TRANSCATÉTER

Sra. Editora:

Introducción

La estenosis aórtica es la valvulopatía adquirida más frecuente, afectando a una población añosa con elevada comorbilidad. La aparición de síntomas afecta dramáticamente la calidad de vida y el pronóstico del paciente⁽¹⁾. La sustitución aórtica por vía percutánea ha demostrado su utilidad en pacientes

de alto y muy alto riesgo quirúrgico así como recientemente en aquellos con riesgo quirúrgico intermedio^(2,3). La mayor experiencia en la técnica y el desarrollo de esta han permitido disminuir la complejidad del procedimiento (abordaje minimalista), con el objetivo de reducir complicaciones iatrogénicas, costos y duración de la internación y del procedimiento. Se presenta el primer caso reportado en Uruguay de implante percutáneo transfemoral de válvula aórtica mediante abordaje minimalista.

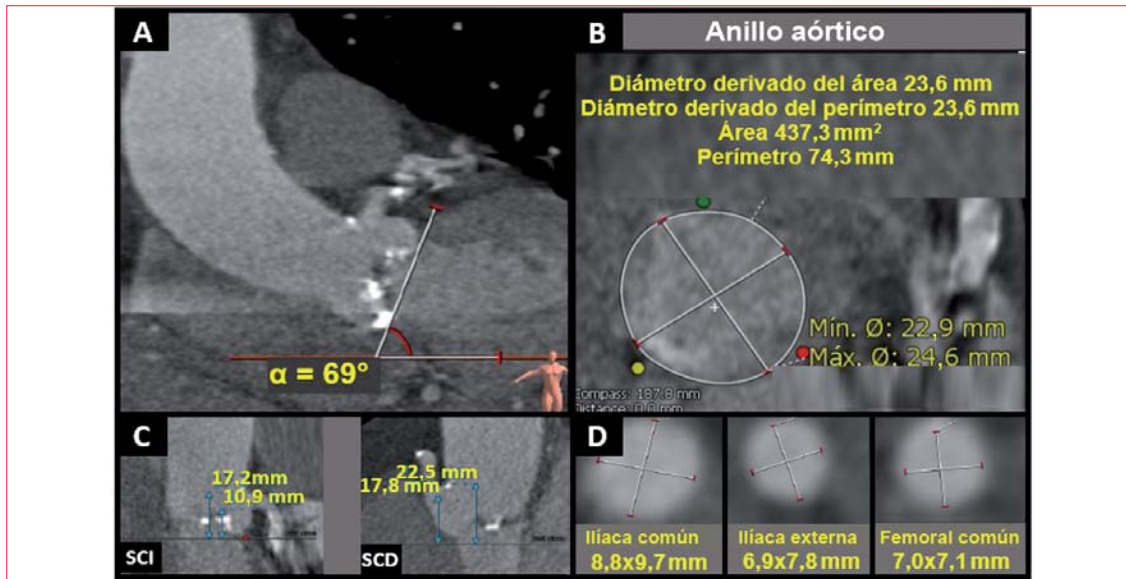


Figura 1. Factibilidad para implante de prótesis aórtica autoexpansible por abordaje transfemoral. A) El ángulo del plano valvular aórtico con el plano horizontal debe ser menor de 70°. B) El diámetro del anillo aórtico debe ser mayor de 18 mm y menor de 29 mm. C) Para disminuir el riesgo de oclusión del ostium coronario durante el implante, la altura de los senos coronarios debe ser mayor de 10 mm. D) Para el implante transfemoral se requiere un diámetro a nivel del eje ilio-femoral (al menos uno de los ejes) mayor a 5,5 mm.
 α: ángulo; Mín.: mínimo; Máx.: máximo; SCI: seno coronario izquierdo; SCD: seno coronario derecho.

Caso clínico

Paciente de sexo femenino, 84 años, autoválida, con antecedentes personales de hipertensión arterial, enfermedad pulmonar bronquiectásica y artritis reumatoide. En tratamiento con enalapril 10 mg/día, salmeterol 100 µg/día y prednisona 5 mg/día. Portadora de estenosis aórtica severa sintomática por disnea de esfuerzo (DE) clase funcional (CF) III, con severa limitación en su actividad diaria. Se plantea que la disnea podría tener un origen mixto (respiratorio y cardíaco), por lo que se evaluó cuidadosamente por equipo multidisciplinario (*heart team*).

De la evaluación realizada se destaca:

- Fragilidad, se utilizó la escala FRAILTY-AVR (*Frailty Assessment Before Cardiac Surgery and Transcatheter Interventions*)⁽⁴⁾ que evalúa cuatro aspectos: deterioro cognitivo (*Mini mental state examination*), debilidad motora (test de levantarse y sentarse de una silla), anemia (hemograma) y estado nutricional (albúmina plasmática). Se objetivó únicamente un deterioro moderado en el área motora, lo que suma un total de 1 punto en la escala de fragilidad (bajo riesgo).
- Ecocardiograma transtorácico: ventrículo izquierdo de dimensiones normales con hipertrofia concéntrica severa (masa indexada 129 g/m² y espesor relativo de la pared 0,49). Fracción de eyección del ventrículo izquierdo normal. Válvula aórtica trivalva severamente calcificada

con estenosis crítica: área valvular 0,5 cm², indexada 0,35 cm²/m², coeficiente de obstrucción 0,17, gradiente máximo 89 mmHg y medio 62 mmHg. Insuficiencia aórtica leve.

- Angiografía coronaria: arterias coronarias sin estenosis significativas.
- Tomografía de tórax de alta resolución: bronquiectasias múltiples bilaterales, áreas de fibrosis peribronquiectasias.
- Funcional respiratorio: patrón restrictivo severo.

Evaluada por *heart team*, se desestima la sustitución aórtica quirúrgica por el alto riesgo (8,6%) estimado por STS-PROM (*Society of Thoracic Surgeons Predicted Risk of Mortality*) y comorbilidad pulmonar severa. Se plantea sustitución percutánea de la válvula.

Se efectuó angiogramografía (gatillada con electrocardiograma en cortes de tórax) (figura 1), determinando que era factible un implante percutáneo de válvula autoexpansible por abordaje transfemoral.

En la evolución presentó cuadro de edema agudo de pulmón normotensivo refractario a tratamiento médico, por lo que se realizó valvuloplastia de urgencia.

El procedimiento fue efectuado por abordaje femoral derecho con un balón NuCLEUS-X™ N° 20 (NuMED Inc.), siendo exitoso (figura 2), logrando

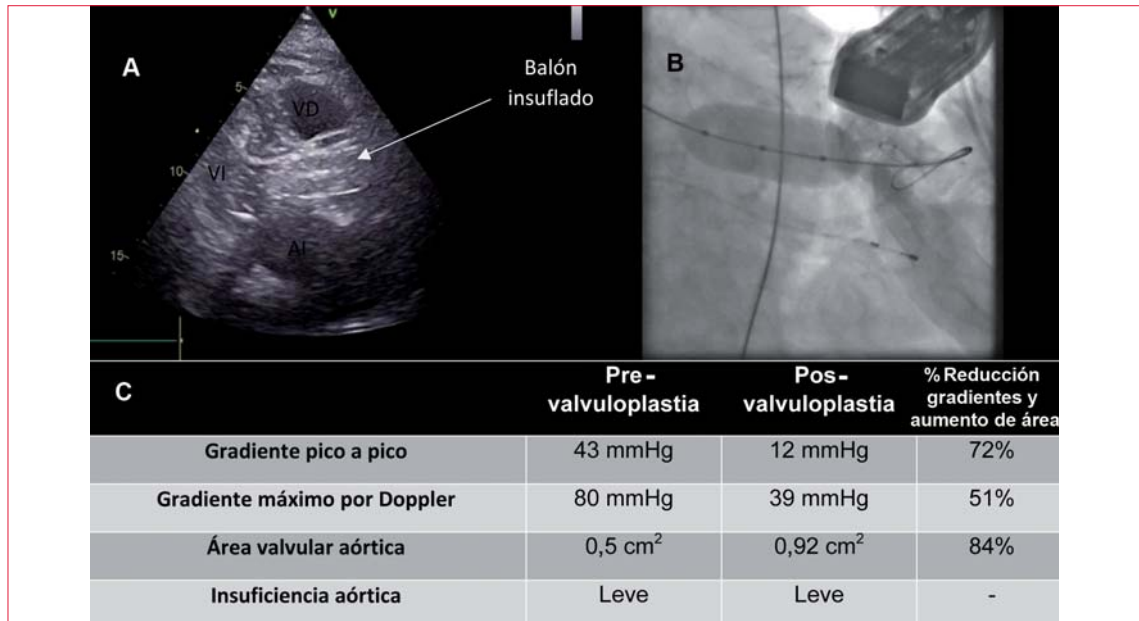


Figura 2. Valvuloplastia aórtica. A) Imagen ecocardiográfica desde ventana paraesternal eje largo en el momento del insuflado del balón. Se observa el balón ocupando el tracto de salida del ventrículo izquierdo y porción sinusal de aorta ascendente. B) Imagen fluoroscópica en el momento del insuflado del balón. C) Tabla que resume el resultado de la valvuloplastia.

VD: ventrículo derecho; VI: ventrículo izquierdo; AI: aurícula izquierda

compensación de la insuficiencia cardíaca y permitiéndole otorgar el alta a domicilio con DE CFII.

Posteriormente, en la evolución, se realizó implante percutáneo de válvula aórtica transfemoral con abordaje mínimamente invasivo (sedación consciente y analgesia con midazolam y fentanilo, sin monitorización por ecocardiograma transesofágico, sin vía venosa central ni sonda vesical, acceso arterial femoral derecho por punción con cierre con dispositivo y marcapaseo transitorio a través de guía rígida en ventrículo izquierdo). Con catéter AL1 y guía recta se cruzó la válvula aórtica, posicionando posteriormente un catéter de Pigtail y luego una guía extrarrígida con punta preformada en el ventrículo izquierdo. Se registró el gradiente transvalvular aórtico inicial y se posicionó un catéter Pigtail en el seno no coronario para definir el nivel de implante de la válvula. Posteriormente se avanzó prótesis autoexpansible Core Valve Evolut RN^o 29 (Medtronic, Minneapolis, MN, USA) y se implantó a nivel aórtico.

En el control angiográfico inmediato se observó insuficiencia severa, por lo que se procedió a posdilatar la prótesis con un balón NuCLEUS-XTM N^o 25 (NuMED Inc.) bajo estimulación con marcapaseo a través de la guía ubicada en el ventrículo izquierdo a 180 cpm. Se realizó una nueva evaluación con angiografía y ecocardiograma transtorácico que confirmaron ausencia de gradiente transvalvular y presencia de insuficiencia paravalvular mínima sobre seno no coronario.

Para lograr hemostasia del abordaje femoral derecho se utilizaron dos dispositivos de cierre percutáneo Perclose ProGlide[®] (Abbott Vascular, Santa Clara, California, USA). Para el abordaje femoral izquierdo se realizó compresión manual. Se utilizaron 110 ml de contraste hiposmolar no iónico.

La evolución a corto plazo evidenció bloqueo completo de rama izquierda transitorio sin otras complicaciones. A cinco meses del implante, el paciente mejoró su capacidad de ejercicio y no presentó ingresos por insuficiencia cardíaca.

El tratamiento antitrombótico recomendado luego del implante percutáneo de válvula aórtica es ácido acetilsalicílico (AAS) 100 mg/día y clopidogrel 75 mg/día juntos, durante 3-6 meses, continuando con monoterapia a largo plazo (AAS o clopidogrel)⁽⁵⁾. El rol de la terapia anticoagulante aún no está definido. En nuestro caso se mantuvo tratamiento antitrombótico únicamente con clopidogrel, ya que la paciente era alérgica al AAS y presentó labilidad en el INR durante el tratamiento con warfarina. No ha presentado eventos embólicos ni sangrados.

Discusión

El abordaje minimalista surge como una simplificación del procedimiento estándar, optimizando el implante percutáneo de válvula aórtica en el pre, intra y posprocedimiento con el objetivo de disminuir

la repercusión hemodinámica, las complicaciones iatrogénicas, los tiempos de internación y del procedimiento así como los costos, facilitando el ingreso de la técnica en la práctica del mundo real⁽⁶⁾. El resultado del procedimiento y la morbimortalidad a corto y mediano plazo con este abordaje son similares que con el abordaje estándar⁽⁷⁾.

En registros de gran tamaño la sedación consciente ha demostrado reducir la mortalidad hospitalaria y a 30 días⁽⁸⁾.

Este concepto minimalista implica realizar abordajes arteriales percutáneos (tanto punción como cierre), utilizar sedación consciente y anestesia local, no colocar vías venosas centrales ni sonda vesical, y si se requiere estimulación con marcapaso transitorio, realizarla a través de la guía ubicada en el ventrículo izquierdo, utilizando la angiografía y el ecocardiograma transtorácico para la ubicación y el control de la prótesis. No sería estrictamente necesario cumplir con todos estos aspectos para definir un abordaje como minimalista.

Una extensión de esta práctica es la realización del procedimiento sin sala híbrida, internación posterior durante 24 a 48 horas en sala general con telemetría, deambulación a las seis horas y alta precoz.

Existe una serie reducida de condiciones anatómicas en las que la aproximación mínimamente invasiva no debería utilizarse: presunción de intubación orotraqueal dificultosa, obesidad con un peso mayor a los 100 kg, accesos vasculares complejos, estado de conciencia comprometido, imposibilidad de tolerar el decúbito y dolor crónico⁽⁹⁾.

Debemos tener en cuenta que en aproximadamente un 6% de los casos habrá necesidad de convertir una sedación consciente en anestesia general, lo que puede implicar un peor pronóstico⁽⁸⁾.

Aproximadamente 10% a 30% de los centros en Estados Unidos y hasta 98% en Europa utilizan esta táctica de implante percutáneo aórtico. A pesar de ello existen centros de alto volumen que continúan realizando anestesia general⁽¹⁰⁾.

Incorporar un abordaje minimalista en centros de alto volumen no implica realizar una curva de aprendizaje significativa⁽¹¹⁾. Debemos destacar que en nuestro medio (centros con bajo volumen de procedimientos) el abordaje mínimamente invasivo no es la aproximación de elección, pero debe considerarse para determinados pacientes correctamente seleccionados.

En el caso presentado se realizó un abordaje mínimamente invasivo teniendo en cuenta la ausencia de contraindicaciones, la baja probabilidad de complicaciones y la severa comorbilidad respiratoria que hacía presumible la presentación de complicaciones asociadas a la ventilación.

Si bien se observó una fuga paravalvular severa luego del implante, esta se detectó fácilmente por evaluación hemodinámica, angiografía y ecocardiografía transtorácica sin necesidad de convertir el procedimiento, resolviéndose en forma satisfactoria con posdilatación con balón.

Conclusión

Se analiza un caso de estenosis aórtica severa sintomática, con riesgo quirúrgico elevado y comorbilidad pulmonar severa, que se resuelve con el implante percutáneo transfemoral de una válvula autoexpandible a través de un abordaje minimalista, siendo el primer caso realizado en Uruguay.

Dres. Juan Sebastián Albistur, María Noel Robaina, Pedro Trujillo
Centro Cardiovascular Universitario, Hospital de Clínicas,
Universidad de la República. Montevideo, Uruguay.

Correspondencia: Dr. Juan Sebastián Albistur. Correo electrónico: jsalbistur@gmail.com

Bibliografía

1. **Ross J, Braunwald E.** Aortic stenosis. *Circulation* 1968;38 (1 Suppl):61-7.
2. **Leon MB, Smith CR, Mack M, Miller DC, Moses JW, Svensson LG, et al.** Transcatheter aortic-valve implantation for aortic stenosis in patients who cannot undergo surgery. *N Engl J Med.* 2010; 363(17): 1597-607. doi: 10.1056/NEJMoa1008232
3. **Leon MB, Smith CR, Mack MJ, Makkar RR, Svensson LG, Kodali SK, et al.** Transcatheter or surgical aortic-valve replacement in intermediate-risk patients. *N Engl J Med.* 2016;374(17): 1609-20. doi: 10.1056/NEJMoa1514616
4. **Afilalo J, Lauck S, Kim DH, Lefevre T, Piazza N, Lachapelle K, et al.** Frailty in older adults undergoing aortic valve replacement: The FRAILTY-AVR Study. *J Am Coll Cardiol.* 2017; 70(6):689-700. doi: 10.1016/j.jacc.2017.06.024
5. **Baumgartner H, Falk V, Bax JJ, De Bonis M, Hamm C, Holm PJ, et al.** 2017 ESC/EACTS Guidelines for the management of valvular heart disease. *Eur Heart J.* 2017;38(36): 2739-91. doi: 10.1093/eurheartj/ehx391

6. **Barbanti M, Gulino S, Costa G, Tamburino C.** Optimization and simplification of transcatheter aortic valve implantation therapy. Expert review of cardiovascular therapy 2018;16(4):287-96. doi: 10.1080/14779072.2018.1449644
7. **Babaliaros V, Devireddy C, Lerakis S, Leonardi R, Iturra SA, Mavromatis K, et al.** Comparison of transfemoral transcatheter aortic valve replacement performed in the catheterization laboratory (minimalist approach) versus hybrid operating room (standard approach): outcomes and cost analysis. JACC Cardiovasc Interv. 2014;7(8):898-904. doi: 10.1016/j.jcin.2014.04.005
8. **Hyman MC, Vemulapalli S, Szeto WY, Stebbins A, Patel PA, Matsouaka RA, et al.** Conscious sedation versus general anesthesia for transcatheter aortic valve replacement: insights from the national cardiovascular data registry Society of Thoracic Surgeons/American College of Cardiology transcatheter valve therapy registry. Circulation 2017;136(22):2132-40. doi: 10.1161/CIRCULATIONAHA.116.026656
9. **Dehedin B, Guinot PG, Ibrahim H, Allou N, Provenchere S, Dilly MP, et al.** Anesthesia and perioperative management of patients who undergo transfemoral transcatheter aortic valve implantation: an observational study of general versus local/regional anesthesia in 125 consecutive patients. J Cardiothorac Vasc Anesth. 2011;25(6):1036-43. doi: 10.1053/j.jvca.2011.05.008
10. **Patel PA, Ackermann AM, Augoustides JGT, Ender J, Gutsche JT, Giri J, et al.** Anesthetic evolution in transcatheter aortic valve replacement: expert perspectives from high-volume Academic Centers in Europe and the United States. J Cardiothorac Vasc Anesth. 2017;31(3):777-90. doi: 10.1053/j.jvca.2017.02.051
11. **Jensen HA, Condado JF, Devireddy C, Binongo J, Leshnowar BG, Babaliaros V, et al.** Minimalist transcatheter aortic valve replacement: the new standard for surgeons and cardiologists using transfemoral access? J Thorac Cardiovasc Surg. 2015;150(4):833-9. doi: 10.1016/j.jtcvs.2015.07.078