

# Cirugía micrográfica de Mohs en carcinomas cutáneos: 7 años de experiencia en Uruguay

Mohs micrographic surgery in skin cancer: 7 years' experience in Uruguay

Cirurgia micrográfica de Mohs no cancro da pele: 7 anos de experiência no Uruguai

Olivares Sebastián<sup>1</sup>, Della Santa Rodrigo<sup>2</sup>, González Alicia<sup>3</sup>, Lezué Verónica<sup>3</sup>,  
Martínez Asuaga Miguel<sup>4</sup>, Bazzano Carlos<sup>4</sup>, Magliano Julio<sup>5</sup>

## Resumen

**Introducción:** la cirugía micrográfica de Mohs es una técnica para la exéresis de cánceres de piel con la ventaja del examen histológico del 100% de los márgenes quirúrgicos, logrando así la tasa de curación más alta con la máxima preservación de tejido sano circundante

**Objetivo:** realizar una descripción clínico-epidemiológica de 7 años de experiencia en Uruguay.

**Método:** análisis descriptivo de pacientes operados por un mismo cirujano de Mohs registrando datos clínicos, tumorales y quirúrgicos.

**Resultados:** se estudiaron 641 cirugías. 54,9% fueron realizadas en hombres y 45,1% en mujeres. La edad media fue de 69 años. El 68,2% correspondió a carcinoma basocelular y 31,8% a carcinoma espinocelular. El 79,4% se encontraba en cabeza y cuello. El 87,8% de los tumores fueron primarios y un 11,1% recidivas. El tipo más frecuente de cierre fue el cierre simple con 48,7% seguido de los colgajos con un 31,7%.

**Conclusiones:** la cirugía de Mohs es un procedimiento seguro y eficaz, y nuestros resultados coinciden con lo descrito en centros de referencia internacional. Este trabajo describe 7 años de experiencia en Uruguay de la técnica de CMM, siendo el mayor a nivel nacional.

**Palabras claves:** Cirugía de Mohs  
Carcinoma basocelular  
Carcinoma de células escamosas

**Key words:** Mohs surgery  
Basal cell carcinoma  
Squamous cell carcinoma

1. Residente de Dermatología

2. Dermatólogo

3. Técnica en Anatomía Patológica

4. Dermatólogo, Profesor Titular de Dermatología

5. Dermatólogo, Profesor Adjunto de Dermatología, Cirujano de Mohs.

Los autores declaran no tener conflictos de interés.

Aprobado por el Comité de ética de la Investigación del Hospital de Clínicas

Recibido: 22/8/22

Aprobado 27/3/23

## Introducción

La cirugía micrográfica de Mohs (CMM) es una técnica quirúrgica que consiste en la extirpación de los cánceres cutáneos, como el carcinoma basocelular (CBC) y espinocelular (CEC), con la ventaja del examen histológico del 100% de los márgenes quirúrgicos, logrando así la tasa de curación más alta con la máxima preservación de tejido sano circundante.<sup>(1-2)</sup>

El riesgo de un CBC o CEC se define por la capacidad de invasión local y riesgo de recidiva tumoral. Los criterios que se toman en cuenta para definir alto y bajo riesgo son: localización, tamaño, definición de los bordes, presencia de recidiva, inmunosupresión, asiento en un sitio que previamente recibió radioterapia, tipo histológico del tumor y presencia o no de invasión perineural.<sup>(3)</sup>

Se definen tres zonas de riesgo en el cuerpo: la zona H de alto riesgo, la zona M de mediano riesgo y la zona L de bajo riesgo. La zona H incluye el área de la “máscara de la cara” (parte central de la cara, párpados [incluyendo canto interno/externo], cejas, nariz, labios [porciones cutánea/mucosa/bermellón], maxilar inferior, oreja y periauricular, genitales, zonas perineal, zona perianal, manos, pies, pezones y areola). La zona M incluye mejillas, frente, cuero cabelludo, cuello y zona pretibial. La zona L comprende tronco y extremidades (excluyendo la zona pretibial, manos y pies). Existen además tres medidas de corte, 6 mm, 10 mm y 20 mm. Los tumores de alto riesgo son aquellos que se localizan en la zona  $H \geq 6$  mm, en la zona  $M \geq 10$  mm y en la zona  $L \geq 20$  mm. Para esta clasificación en el momento del estudio se emplearon las guías de la National Comprehensive Cancer Network (NCCN) del 2020, pero una última actualización de estas guías considera un tumor de alto riesgo cuando: es mayor o igual a 20 mm en cualquier topografía y los tumores ubicado en zonas de cabeza, cuello, genitales, región pretibial, manos y pies; independiente de su tamaño.<sup>(3)</sup>

El objetivo general de este estudio es revisar las características de las CMM en pacientes con carcinomas cutáneos realizadas en la Cátedra de Dermatología Médico Quirúrgica del Hospital de Clínicas “Dr. Manuel Quintela” y en el Centro Clínico de Piel desde Noviembre del 2013 a Diciembre del 2020.

Los objetivos específicos incluyeron el análisis en la población estudiada de:

1. Características epidemiológicas.
2. Incidencia de los diferentes tipos de carcinomas cutáneos
3. Localización de los diferentes carcinomas.
4. Tamaño tumoral al momento del tratamiento.
5. Tipo tumoral según su riesgo.
6. Tamaño del defecto quirúrgico final luego de la CMM.

7. Número de fragmentos y de fases requeridas al finalizar la CMM.
8. Origen primario o recurrente.
9. Tipos de reparaciones que se emplearon para la reconstrucción del defecto quirúrgico final.
10. Complicaciones del tratamiento.
11. Recidivas

## Material y métodos

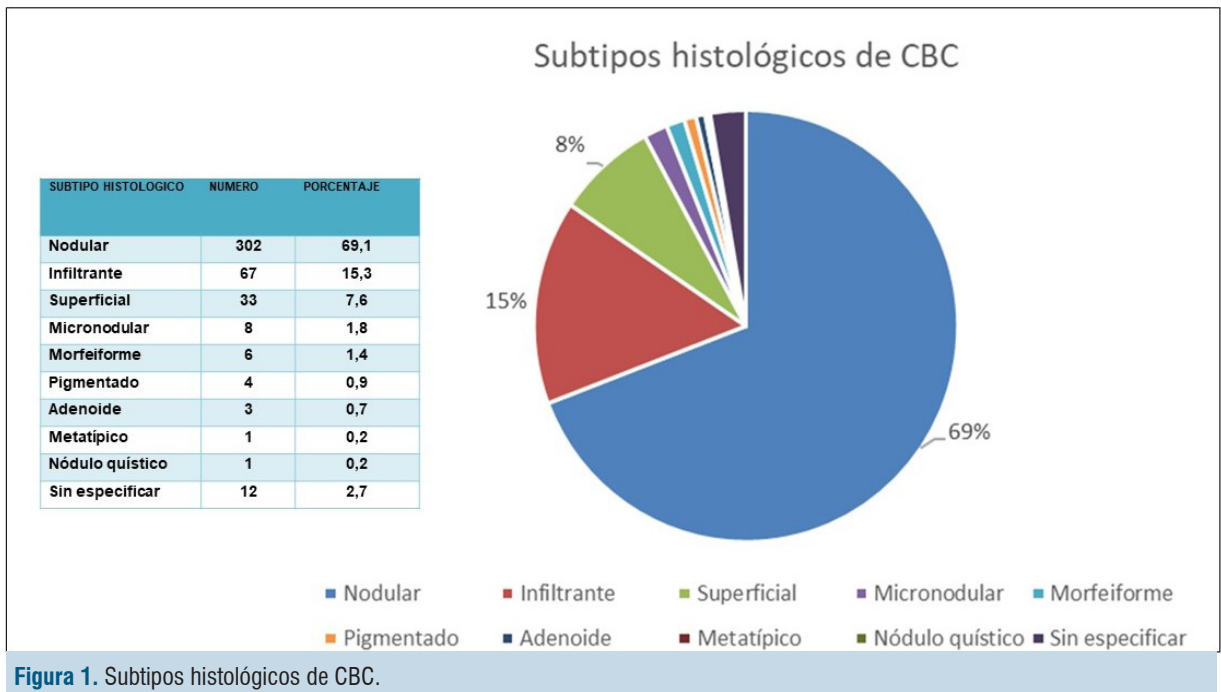
Realizamos un estudio retrospectivo en el cual se incluyeron las CMM realizadas en la Unidad de Cirugía Dermatológica del Hospital de Clínicas “Dr. Manuel Quintela” y de una clínica privada Centro Clínico de Piel, entre Noviembre del año 2013 hasta Diciembre de 2020. Para la obtención de los datos se revisaron las fichas operatorias y las historias clínicas de los pacientes.

Se obtuvieron las siguientes variables: sexo, edad, antecedentes personales, departamento de procedencia (según residencia), fototipo de Fitzpatrick (I al VI), tipo de carcinoma (CBC, CEC), localización según región anatómica y según zona de riesgo (H: alto riesgo, M: riesgo medio, L: riesgo bajo), tamaño tumoral, número de fases, número de fragmentos, tamaño del defecto quirúrgico final, tipo de reconstrucción (cierre simple, colgajo, injerto, segunda intención), tumor primario o recurrente, si fue tratado previamente y complicaciones.

La CMM se realizó en sala de cirugía ambulatoria de ambos centros. Todos los pacientes recibieron previamente la explicación del procedimiento y firmaron un consentimiento informado, tanto para el procedimiento como para el registro iconográfico y su posible publicación con fines científicos.

En cuanto a la técnica quirúrgica, previa anestesia local, se realizó el debulking de la lesión con bisturí y posteriormente se reseco el tumor dejando un margen de 1-2 mm mediante una incisión con un ángulo de 45 grados en la periferia y siendo paralela a la superficie cutánea en profundidad.

Se realizaron las marcas de referencia sobre la muestra extraída y sobre el margen quirúrgico. Luego se prosiguió con las etapas de mapeo, corte y coloración de los márgenes internos de cada fragmento. Cada corte es ordenado, separado y numerado antes de ser entregado al técnico especialista en Mohs quien realiza la tinción con hematoxilina y eosina. El examen de los cortes fue realizado in situ, inspeccionando el 100% de los márgenes. Si en alguno de los fragmentos persisten células tumorales se realiza una nueva fase, repitiendo el mismo procedimiento exclusivamente en la zona positiva hasta la extirpación completa del tumor. En la mayoría de los casos la reconstrucción del defecto se realizó bajo anestesia local y en el mismo tiempo quirúrgico.



**Figura 1.** Subtipos histológicos de CBC.

## Resultados

Entre las fechas señaladas, se realizaron 641 CMM. El 54,9% se realizaron en hombres y 45,1% en mujeres. El promedio de edad fue de 69 años (con un rango de 22 y 97 años). En el rango de edad en que se realizaron más intervenciones, fue entre los 61 y 80 años. En el caso de pacientes masculinos el promedio fue de 71,1 años; mientras que en las mujeres fue de 66,4 años.

La mayor proporción de pacientes provenía de la zona metropolitana con más del 75% de los casos.

Con respecto al fototipo de Fitzpatrick; el de mayor frecuencia correspondió al III, con el 53,0% de los pacientes, y sólo un 0,8% a pacientes con tipo I. No se registraron fototipos V y VI.

Del total de cirugías, el 68,2% correspondieron a CBC y el 31,8% a CEC. Dentro de los CBC, el subtipo histológico más frecuente (figura 1) correspondió al CBC nodular (68,2%); mientras que, en el CEC (figura 2), su subtipo más frecuente correspondió al bien diferenciado, con el 23,1%.

En relación con la localización tumoral, el 60,8% se localizó en una zona de alto riesgo (H), el 23,4% en zona de riesgo medio (M) y el 15,3% en zona de bajo riesgo (L).

Según la localización anatómica, el 79,4% de los tumores se presentaron en la cabeza, siendo la región nasal la más frecuente con el 24,8%. En cuanto al CBC, la mayor proporción se ubicó en la cabeza con el 84,4%; seguido del 6,4% en las extremidades, el 7,1% en el tronco, 1,8% en el cuello y un tumor se ubicó en la pelvis.

En el caso del CEC, la mayoría se presentó en la cabeza con un 70,3%. Del resto, el 21,4% se localizó en las extremidades, el 6,3% en el tronco, tres tumores en la pelvis y uno en el cuello.

Con relación al número de fases, el 60,4% requirió una sola fase, el 30,7% 2 fases; el 6,2% 3 fases y el 2,7% requirió 4 o más fases.

Con respecto al tamaño final de los defectos luego de la CMM, el 40,6% presentó un tamaño de 1 a 1,9 cm.

El 87,8% de los tumores estudiados fueron primarios, un 11,1% recidivas y 3 tumores presentaban persistencia. Un 12,5% habían recibido tratamiento previo.

En cuanto a las reparaciones para la reconstrucción de los defectos utilizadas luego de la CMM, en el 48,7% se realizó por cierre simple (figura 3), 31,7% por colgajos (figura 4), 9,2% por cierre por segunda intención y solo un 2,2% de las cirugías requirieron injertos.

Con respecto a las complicaciones, estas se presentaron en sólo 6 pacientes (0,9%) siendo: hematoma, infección de la herida, invasión ósea, necrosis y sangrado postoperatorio.

Se observaron 12 casos de recidiva (1,9%) del total de pacientes. Nueve de estos, se presentaron en la cabeza y los 3 restantes en la zona de las extremidades. En relación con el tipo tumoral, 4 fueron CBC (1 cordonal y 3 nodulares) y 8 CEC (5 bien diferenciados, 2 moderadamente diferenciados y uno verrucoso). La mediana en tiempo de la recidiva correspondió a 16 meses con un mínimo de 2 años y un máximo de 2 años y 5 meses.

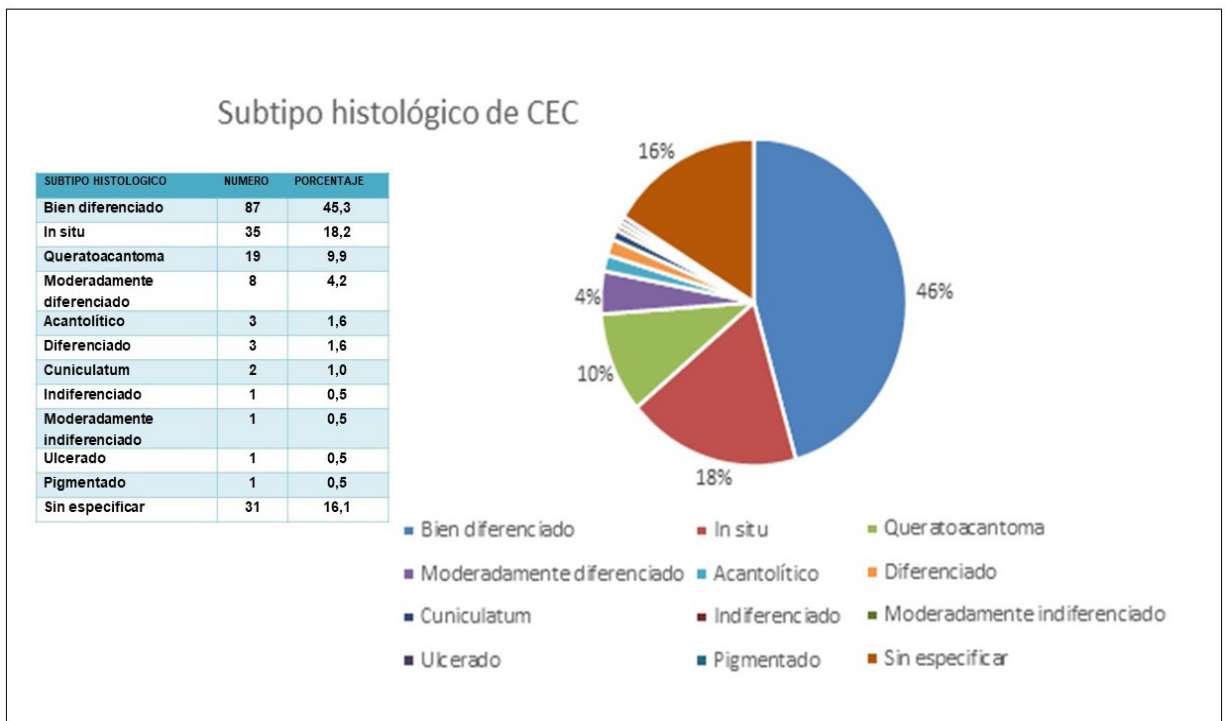


Figura 2. Subtipos histológicos de CEC

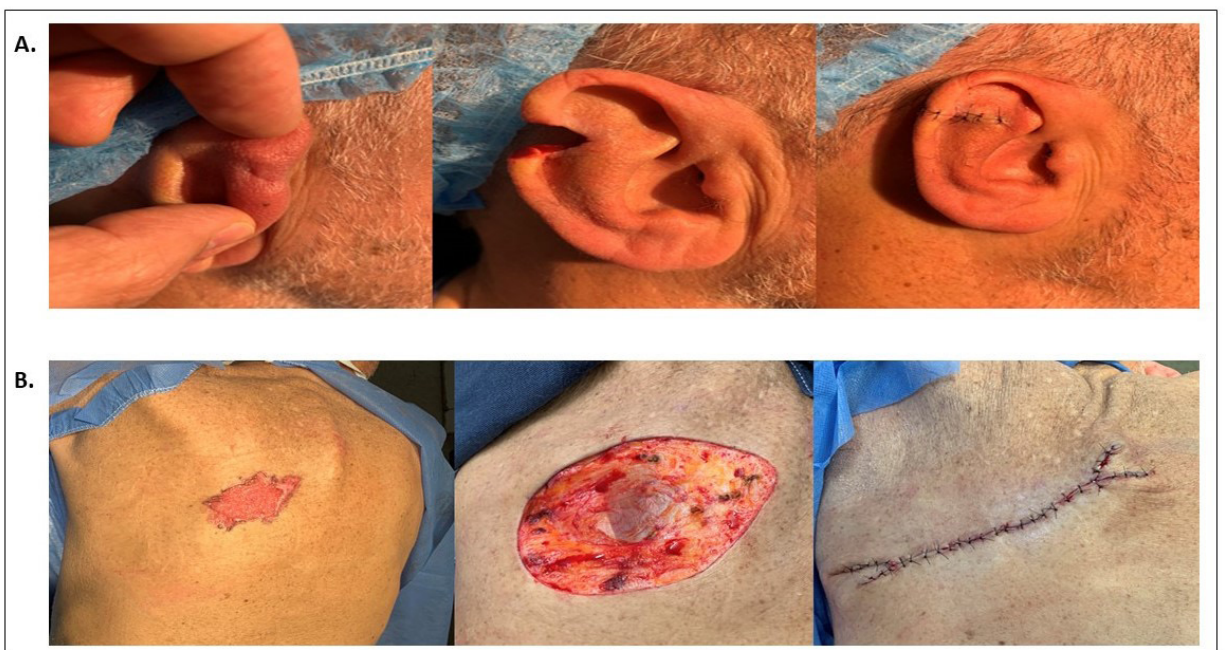

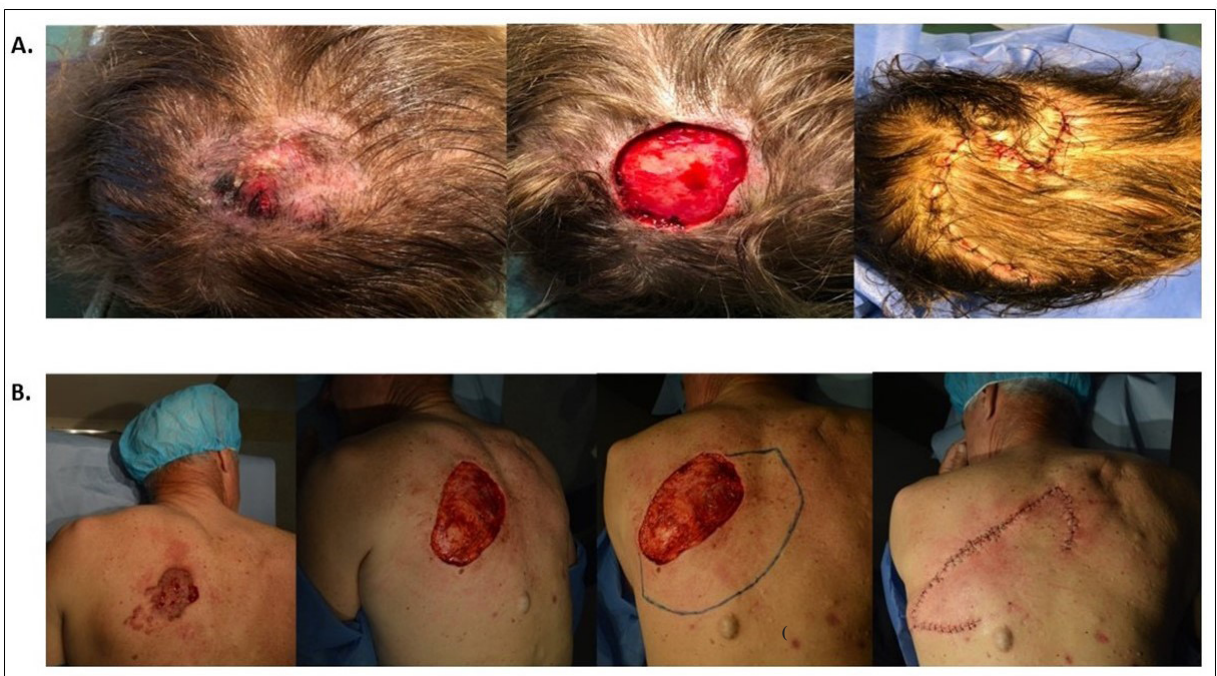Figura 3. A. Cierre simple en cuña. B. M-plastia doble

### Discusión

La CMM se considera la técnica más adecuada para todos aquellos tumores considerados de alto riesgo teniendo en cuenta su localización, tamaño, clínica, histología, recurrencias y estado inmunológico del paciente.<sup>(4)</sup>

Con respecto a la procedencia de los pacientes, el 75% correspondía a usuarios de Montevideo, y el resto a pacientes del interior del país, estableciendo a la Cátedra de Dermatología como un referente a nivel nacional en cuanto a tumores cutáneos.

Coincidiendo con la literatura, los carcinomas cutáneos se presentan frecuentemente en los pacientes de



**Figura 4. A.** Colgajo O-Z. **B.** Colgajo de Keystone

piel clara<sup>(5)</sup>, con el 96,3% de los operados con CMM con fototipos de Fitzpatrick bajos (II y III), siendo el más frecuente el fototipo III.

La incidencia de los carcinomas también coincide con lo descrito en la literatura<sup>(5-6)</sup>, siendo el CBC el más frecuente con un 68,2% de los casos.

La edad media fue de 68,9 años, con un rango comprendido entre 22 y 97 años. Alonso et al. reportan una media de edad de 65 años con un rango de 30 a 91 años.<sup>(7)</sup> Macfarlane et al. reportan una media de 72,6 años con un rango entre 28 y 88 años.<sup>(8)</sup> El mayor porcentaje de las CMM que realizamos fueron en un rango de edad entre los 61 y 80 años, con un 51,2%. Este dato es concordante con la literatura, ya que los carcinomas, tanto CBC como CEC, se presentan en individuos de mayor edad que otros cánceres de piel como por ejemplo el melanoma, que se presenta a edades más tempranas.

En cuanto a los tipos histológicos de los carcinomas, en el caso de CBC, el subtipo histológico más frecuente correspondió al nodular, con el 68,2%; mientras que en el CEC correspondió al bien diferenciado, con el 23,1%. Esto coincide con lo reportado por Alonso y colaboradores

en su trabajo en donde el subtipo histológico patológico más frecuente para CBC fueron los no agresivos (nodular y superficial) con 52,38%.<sup>(7)</sup>

En cuanto a la localización tumoral en las zonas de riesgo, nuestros resultados también coinciden con lo descrito en la literatura. La localización más frecuente fue en la cabeza con el 79,4% de los casos y dentro

de ésta las topografías más frecuentes fueron la nariz (24,8%), la región periorbitaria (14,7%) y la mejilla (13,6%). Cortés-Peralta et al. reportan a la nariz como el sitio predominante con el 37,9% de los casos lo cual coincide con nuestro trabajo.<sup>(9)</sup>

El 87,8% de los carcinomas que intervenimos por medio de la CMM fueron tumores primarios, coincidiendo con Macfarlane y colaboradores que reportan un 72% de tumores primarios operados<sup>(8)</sup> y Ruiz Salas y colaboradores que reportan un 62% de tumores primarios y un 25% recurrencias<sup>(10)</sup>.

Con respecto al tamaño tumoral, para CBC el 35,3% de los tumores operados estaba en la categoría entre 1,0 y 1,9 cm, siendo el CEC el más frecuente con un 40,6%, seguidos del CBC con un 33,4%. Cardoso et al. reportan que el tamaño de las lesiones operadas varió de 0,4 a 12 cm en el mayor diámetro (promedio de  $2,4 \pm 2,0$ ) y 39 pacientes (50%) tuvieron lesiones iguales o mayor de 2,0 cm de diámetro.<sup>(11)</sup> En nuestro trabajo el 24,6% de los tumores operados fueron mayor o igual a 2 cm, siendo el CEC el más frecuente con un 33,9% y el CBC con un 19,7%.

Nuestros reportes se aproximan a lo descrito en la literatura en cuanto al número de fases, en donde el 60,4% requirió de una sola fase, el 30,7% 2 fases, el 6,2% 3 fases y el 2,7% más de 3 fases. Macfarlane y colaboradores reportaron que de un total de 798 CMM, requirieron de 1 fase en el 58%, de 2 fases un 34%, de 3 fases un 6% y de 4 fases un 1%.<sup>(8)</sup>

**Tabla 1.** Tamaño del defecto quirúrgico luego de la CMM

Tamaño del defecto quirúrgico	Frecuencia	Porcentaje
0-0.9 cm	63	9,8%
1-1.9 cm	260	40,6%
2-2.9 cm	159	24,8%
3-3.9 cm	68	10,6%
4-4.9 cm	53	8,3%
5-5.9 cm	11	1,7%
6-6.9 cm	14	2,2%
7->7	12	1,9%
Sin datos	1	0,2%

Con respecto al tamaño del defecto quirúrgico, el 40,6% presentó un tamaño entre 1 y 1,9 cm luego de la CMM, mientras que el 49,5% fue mayor de 2 cm (tabla 1).

Leibovitch y colaboradores, reportaron que de 11.127 pacientes con CBC operados con CMM en 10 años, el 41,9% de los defectos fueron menores a 2 cm y el 58,1% fueron mayores a 2 cm.<sup>(12)</sup>

En cuanto a los métodos reconstructivos, la mayoría de los defectos se cerraron por medio de cierre simple (48,7%) seguidos de los colgajos (32,4%). Se optó por injertos sólo un 2,2%. Brandão y colaboradores coincide con nuestra serie en donde el cierre simple fue el método de reconstrucción más frecuente (39%), seguido por los colgajos.<sup>(13)</sup>

Como ya mencionamos, la nariz fue el área con mayor número de defectos quirúrgicos, por ende, la zona mayormente reparada (24,8%). El tipo de reparación más frecuentemente utilizado fueron los colgajos locales (53,6%). En la punta nasal, encontramos de utilidad, el colgajo “east-west“, mientras que, para la pared nasal, fueron varios los colgajos empleados, entre ellos, el colgajo OL, colgajo glabelar, colgajo de avance, colgajo AT y colgajo nasolabial. En ala nasal, se empleó el colgajo de Limberg y colgajo de avance.

Las complicaciones postoperatorias se presentaron solo en 4 pacientes (0,6%), siendo estas hematoma, necrosis, sangrado postoperatorio e infección de la herida. Tan y colaboradores en la reconstrucción de 186 casos con defectos del ala nasal reporta complicaciones postoperatorias infrecuentes, 2 infecciones postoperatorias, que se resolvieron con el uso de antibióticos.<sup>(14)</sup>

Las recidivas se observaron en 12 pacientes (1,9%) correspondiendo a 8 CEC y 4 CBC, representando el 4,1% de todos los CEC y 0,9% de los CBC. La mediana de recidiva fue de 16 meses. Leibovitch y colaboradores reportan en el seguimiento a cinco años una recidiva de 3,9% para los CEC y para CBC de 2,6%.<sup>(12)</sup>

## Conclusiones

Mediante este trabajo hemos presentado nuestra experiencia de 7 años en el tratamiento de los carcinomas cutáneos a través de la CMM, brindando de este modo el tratamiento gold standard a pacientes de escasos recursos que concurrieron al Hospital Universitario. Nuestro trabajo continúa el estudio de Magliano et al del 2018 de los primeros 130 casos de CMM en el Uruguay.<sup>(15)</sup>

La mayor parte de nuestro perfil clínico-epidemiológico coincide con lo descrito en la literatura.

Por el momento podemos decir que la técnica de CMM se está realizando de manera segura y con éxito, con resultados comparables a centros internacionales de referencia, siendo este el único Hospital del país que cuenta con un cirujano de Mohs. Una definición del perfil clínico-epidemiológico de nuestros pacientes es necesaria para comparar resultados con otros centros y mejorar constantemente la calidad de atención que se entrega a nuestra población.

## Abstract:

**Introduction:** Mohs micrographic surgery is a technique for skin cancer exeresis involving the advantage of 100% of surgical margins histological exam, which leads to highest healing rates with the maximum preservation of the surrounding healthy tissue.

**Objective:** to conduct a clinical and epidemiological description of a 7 years’ experience in Uruguay.

**Method:** descriptive analysis of patients operated by the same Mohs sur-geon who recorded clinical, tumor and surgical data.

**Results:** 641 surgeries were included in the study. 54.9% of surgeries were performed in men and 45.1% in women. Average age was 69 years old. 68.2% of cases corresponded to basal cell carcinoma and 31.8% to squa-mous cell carcinoma. 79.4% were located in the head and neck, 87.8% of tumors were primary and 11.1% were cases of relapse. The most frequent type of closure was simple in 48.7% of cases, followed by flaps in 31.7%.

**Conclusions:** Mohs surgery is a safe an effective procedure, and the results of the study agree with what is described in international reference centers. The study describes a 7 years’ experience in Uruguay of Mohs micrographic surgery, being it the largest research conducted in Uruguay.

## Resumo:

**Introdução:** a cirurgia micrográfica de Mohs é uma técnica de excisão de cânceres de pele com a vantagem do exame histológico de 100% das margens cirúrgicas,

alcançando assim a maior taxa de cura com a máxima preservação do tecido saudável circundante.

**Objetivo:** realizar uma descrição clínico-epidemiológica de 7 anos de experiência no Uruguai.

**Método:** análise descritiva de pacientes operados pelo mesmo cirurgião com experiência na técnica de Mohs registrando dados clínicos, tumorais e cirúrgicos.

**Resultados:** foram estudadas 641 cirurgias. 54,9% foram realizados em homens e 45,1% em mulheres. A média de idade foi de 69 anos. 68,2% corresponderam a carcinoma basocelular e 31,8% a carcinoma espinocelular. 79,4% estavam na cabeça e pescoço. 87,8% dos tumores eram pri-mários e 11,1% recidivas. O tipo de fechamento mais frequente foi o fe-chamento simples (48,7%) seguido do fechamento com retalhos com (31,7%).

**Conclusões:** a cirurgia de Mohs é um procedimento seguro e eficaz, e nossos resultados coincidem com os descritos em centros de referência internacionais. Este trabalho descreve 7 anos de experiência no Uruguai da técnica CMM, sendo a maior a nível nacional.

### Bibliografía:

1. Bittner GC, Cerci FB, Kubo EM, Tolkachjov SN. Mohs micrographic surgery: a review of indications, technique, outcomes, and considerations. *An Bras Dermatol* 2021; 96(3):263-77. doi: 10.1016/j.abd.2020.10.004.
2. Ríos-Buceta L, Picoto A. Cirugía de Mohs. *Actas Dermosifiliogr* 2003; 94(8):503-23.
3. Bichakjian CK, Olencki T, Aasi SZ, Alam M, Andersen JS, Berg D, et al. Basal cell skin cancer, version 1.2022, NCCN Clinical Practice Guidelines in Oncology. *J Natl Compr Canc Netw* 2022; 14(5):574-97.
4. Wong E, Axibal E, Brown M. Mohs Micrographic Surgery. *Facial Plast Surg Clin North Am* 2019; 27(1):15-34. doi: 10.6004/jnccn.2016.0065.
5. Lee DA, Miller SJ. Nonmelanoma skin cancer. *Facial Plast Surg Clin North Am* 2009; 17(3):309-24. doi: 10.1016/j.fsc.2009.04.004.
6. Kallini JR, Hamed N, Khachemoune A. Squamous cell carcinoma of the skin: epidemiology, classification, management, and novel trends. *Int J Dermatol* 2015; 54(2):130-40. doi: 10.1111/ijd.12553.
7. Alonso T, Sánchez P, González A, Ingelmo J, Ruiz I, Delgado S, et al. Mohs micrographic surgery: our first 100 patients. *Actas Dermosifiliogr* 2008; 99(4):275-80.
8. Macfarlane L, Waters A, Evans A, Affleck A, Fleming C. Seven years' experience of Mohs micrographic surgery in a UK centre, and development of a UK minimum dataset and audit standards. *Clin Exp Dermatol* 2013; 38(3):262-9. doi: 10.1111/ced.12108.
9. Cortés-Peralta EC, Garza-Rodríguez V, Vázquez-Martínez OT, Gutiérrez-Villarreal IM, Ocampo-Candiani J. Cirugía micrográfica de Mohs: 27 años de experiencia en el Noreste de México. *Cir Cir* 2017; 85(4):279-83. doi: 10.1016/j.circir.2016.10.022.
10. Ruiz-Salas V, Garcés JR, Miñano Medrano R, Alonso-Alonso T, Rodríguez-Prieto MÁ, López-Estebanz JL, et al. Descripción de los pacientes intervenidos mediante cirugía de Mohs en España. Datos basales del registro español de cirugía de Mohs (REGESMOHS). *Actas Dermosifiliogr* 2015; 106(7):562-8.
11. Cardoso F DSB. Mohs micrographic surgery: a study of 83 cases. *An Bras Dermatol* 2011; 87(2):228-34. doi: 10.1590/s0365-05962012000200006.
12. Leibovitch I, Huilgol SC, Selva D, Richards S, Paver R. Basal cell carcinoma treated with Mohs surgery in Australia I. Experience over 10 years. *J Am Acad Dermatol* 2005; 53(3):445-51. doi: 10.1016/j.jaad.2005.04.083.
13. Brandão CM, Weimann ETS, Terzian LR, Machado Filho CDS, Paschoal FM, Criado PR. Keep it simple. A ten-year experience in reconstructions after Mohs micrographic surgery. *An Bras Dermatol* 2020; 95(6):714-20. doi: 10.1016/j.abd.2020.05.004.
14. Tan E, Mortimer N, Salmon P. Full-thickness skin grafts for surgical defects of the nasal ala - a comprehensive review, approach and outcomes of 186 cases over 9 years. *Br J Dermatol* 2014; 170(5):1106-13. doi: 10.1111/bjd.12792.
15. Magliano J, Navarrete J, Martínez M, Bazzano C. Cirugía micrográfica de Mohs en Uruguay: primeros 130 casos en carcinomas cutáneos. *Rev Méd Urug* 2018; 34(1):64-87. doi: 10.29193/rmu.34.1.3.

### Contribución de autores

Todos los autores participaron en igual medida en las distintas etapas de elaboración del artículo

Sebastián Olivares, ORCID 0000-0002-7954-040X

Rodrigo Della Santa, ORCID 0000-0002-7773-1923

Alicia González, ORCID 0000-0002-8624-9768

Verónica Lezué, ORCID 0000-0001-8552-1339

Miguel Martínez, ORCID 0000-0002-5729-0702

Carlos Bazzano, ORCID 0000-0003-1960-3365

Julio Magliano, ORCID 0000-0003-2007-9871