

# Sistematización de los abordajes en las fracturas del platillo tibial

Nicolás Casales\*, Jorge Maquieira†

## Resumen

En nuestro país las fracturas del platillo tibial han aumentado en frecuencia y complejidad debido sobre todo a los accidentes de moto. La tomografía ha contribuido en gran medida a la interpretación del patrón fracturario.

Como objetivo de este trabajo se propone la utilización de una cuadrícula que toma en cuenta las distintas imágenes y permite realizar un mapeo de los diferentes trazos de fractura. Así podemos definir el o los tipos de abordajes a utilizar, la posición del paciente en la mesa de operaciones y la elección de los implantes. Se hace hincapié en los abordajes posteromedial y posterolateral de reciente utilización en nuestro medio.

En el Centro de Asistencia Médica de Young (CAMY) de Young, departamento de Río Negro, entre enero de 2015 y junio de 2017 se trataron 16 pacientes con fractura del platillo tibial estudiados con radiografías simples y tomografía computada. Se utilizó la clasificación de Schatzker pero ampliada, teniendo en cuenta las lesiones en el plano axial.

Fue necesario recurrir al abordaje posteromedial en nueve casos y al posterolateral en dos. Todas las fracturas consolidaron y la movilidad articular fue completa en todos los casos. Dos pacientes tuvieron infección profunda y uno de ellos quedó con una parálisis definitiva del nervio ciático poplíteo externo.

Como conclusión, la cuadrícula propuesta nos resultó muy útil para el análisis previo de estas lesiones y se destaca la importancia de los abordajes posterolateral y posteromedial en los compromisos posteriores de la meseta tibial.

**Palabras clave:** Fracturas del platillo tibial  
Fragmento posteromedial  
Clasificación de Schatzker

**Key words:** Tibial plateau fractures  
Posteromedial fragment  
Schatzker classification

---

\* Asistente de Clínica de Ortopedia y Traumatología. Universidad de la República, Uruguay.

† Médico Jefe del Servicio de Traumatología del Centro de Asistencia Médica de Young (CAMY).

Los autores declaran no tener conflictos de intereses.

Correspondencia: Nicolás Casales. Correo electrónico: nicolascasales1@gmail.com

Recibido: 15/11/18

Aprobado: 12/4/19

## Introducción

Por definición las fracturas del platillo tibial son articulares e involucran a la metafisis proximal de la tibia, aunque pueden existir trazos que llegan hasta la diáfisis.

Estas lesiones han aumentado en frecuencia en los últimos años en nuestro país, seguramente vinculado este hecho al crecimiento del parque automotriz, como consta en los datos oficiales<sup>(1)</sup>. También vemos una mayor incidencia en la complejidad de estas lesiones que se vinculan sobre todo a los accidentes de moto. Esto hace que su resolución para el ortopedista se convierta en un verdadero desafío.

Es necesario valorar exhaustivamente el compromiso de las partes blandas y también cómo fue el mecanismo traumático. Se debe establecer, si es posible, una relación entre el patrón fracturario y las probables lesiones ligamentarias y vasculares asociadas que nos permitan definir el pronóstico de estas lesiones.

Afortunadamente los estudios radiológicos y fundamentalmente tomográficos con los que contamos en la actualidad han contribuido en gran medida a mejorar la interpretación del patrón fracturario.

Si bien existen en la literatura múltiples formas de clasificación<sup>(2)</sup>, entendemos que lo fundamental es conocer la ubicación del o de los trazos fracturarios que asientan en la meseta tibial. De esta manera podremos definir en primer lugar si el tratamiento será incruento o quirúrgico. Si se impone la cirugía, como en la mayoría de los casos, tendremos que establecer qué tipo de abordaje o de abordajes realizaremos teniendo en cuenta que el acceso a este sector de la tibia puede ser dificultoso. Como dice Schatzker<sup>(3)</sup>: la esencia de un buen abordaje quirúrgico es la visualización máxima combinada con un mínimo de desvitalización y preservación de todas las estructuras vitales.

Como objetivo del presente trabajo se propone la utilización de una cuadrícula para una mejor interpretación del patrón fracturario. Esto nos permite además determinar cuáles son los abordajes más adecuados para cada tipo de fractura y el tipo de implante a utilizar. Se hace hincapié en los abordajes posteromedial (PM) y posterolateral (PL) de reciente utilización en nuestro medio.

## Material y método

En la mutualista CAMY de Young, entre enero de 2015 y junio de 2017, se trataron 16 pacientes con fractura del platillo tibial, 11 mujeres y 5 hombres. La edad osciló entre los 31 y 65 años con una media de 25.

En nueve pacientes la lesión ocurrió del lado izquierdo y en siete del lado contralateral.

Con respecto al tipo de accidente en la gran mayoría eran conductores de moto, esto ocurrió en 14 pacientes,

**Tabla 1**

Schatzker	I	II	III	IV	V	VI
Luxación	Sí	No	*			
Plano axial	AL	PL	0	AM	PM	
Hundimiento						

**Tabla 2.** Caso N° 2

Schatzker	I	II	III	IV	V	VI
Luxación	Sí	No	*			
Plano axial	AL	PL	0	AM	PM	
Hundimiento		1	1	3	3	

de los dos restantes, uno fue en un accidente deportivo y el otro un peatón.

Todos los pacientes fueron estudiados con radiografías simples y tomografía computada (TC).

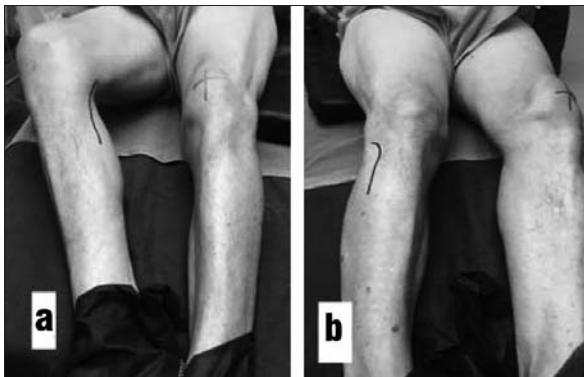
Para su mejor interpretación se utilizó la clasificación de Schatzker ampliada con una cuadrícula complementaria como se muestra en la tabla 1.

Esta cuadrícula utiliza la clasificación de Schatzker<sup>(3)</sup> como punto de partida y se señala en la primera fila horizontal. Luego se agregan otros elementos que deben tenerse en cuenta para definir con mayor precisión el patrón fracturario. En la segunda fila se marca la presencia o no de luxación de rodilla, y si existe un ensanchamiento de la metafisis, lo señalamos con un asterisco en el tercer casillero de esta fila.

La tercera fila horizontal trata de definir la lesión en el plano axial. El primer casillero corresponde al sector anterolateral (AL) del platillo, el segundo al PL, el tercero al sector central que se marca con el número cero (0), en tanto que el cuarto y el quinto definen el compromiso de los sectores anteromedial (AM) y PM respectivamente. En el caso en que dos sectores estén comprometidos en un solo bloque se señalan con un círculo que los engloba o con un mismo color. Por último, la cuarta fila horizontal nos permite señalar la presencia de hundimiento del platillo tibial y cuál es su grado, siguiendo la clasificación de De Coster<sup>(4)</sup>. Cuando no hay hundimiento decimos que es grado 1, si es menor de 2 mm es grado 2, grado 3 si es entre 2 y 5 mm y grado 4 cuando el hundimiento es mayor a 5 mm. Colocamos el número correspondiente en el casillero de la cuarta fila por debajo del sector comprometido. A modo de ejemplo, la cuadrícula de la tabla 2 corresponde al segundo paciente de nuestra casuística. Se trata de una lesión grado VI de la clasifica-

**Tabla 3**

Caso	Sexo	Edad	Seguimiento en meses	Schatzker	Luxación	Plano axial	De Coster	ENS. Metaf.	Tipo abordaje
1	F	39	30	II	No	AL+PL	3	Sí	Percutáneo
2	M	59	4	VI	No	AM+PM+PL+O	AM +PM(3) PL+O(1)	Sí	AL + PM
3	F	58	18	IV	No	PL+PM	PL(4) PM (1)	NO	PM + PL
4	F	53	24	V	Sí	AM+PM AL+PL O	AM+PM (3) AL+PL (1) O (1)	No	Insall
5	F	65	6	II	No	AL	AL (4)	No	AL
6	F	49	29	V	No	AL+PL AM+PM	AL(1) PL(3) AM+PM (3)	Sí	PM
7	F	43	13	IV	SI	AM+PM PL O	PL(3) O(1)	Sí	AM + AL
8	M	38	5	IV	Sí	AM+PM PL O	AM+PM (3) PL (3) O (1)	Sí	PM
9	F	36	23	IV	Sí	AM+PM PL O	AM+PM (3) PL (3) O (3)	Sí	PM
10	F	38	65	III	No	AL O	AL(4) O (3)	No	AL+ ARTRO
11	M	43	9	V	No	AL +PL AM +PM	AL +PL (3) AM +PM (3)	No	AL + PM
12	M	41	10	II	No	AL+ PL O	AL (1)+ PL(4) O (1)	No	PL
13	F	32	35	IV	No	PL +PM	PL (2) PM (3)	Sí	PM
14	M	37	26	IV	No	PL + PM	PL (4)+ PM (1)	Sí	PM + ARTRO
15	M	44	5	II	No	AL O	AL (4) O (3)	No	AL
16	F	49	11	IV	No	PM	PM (3)	No	PM



**Figura 1.** Posición en decúbito dorsal dinámico.

ción de Schatzker, no presenta luxación pero la metáfisis está ensanchada<sup>(\*)</sup>. Tiene un hundimiento grado 3 de De Coster que compromete a los sectores AM y PM en un solo bloque, por eso están marcados con color rojo.

De los 16 pacientes, 7 correspondieron al tipo IV de la clasificación de Schatzker, 3 al tipo V, 1 caso al VI, 1 al I, 2 al II y por último dos pacientes al tipo III.

En la tabla 3 se detallan las principales características de cada uno de los 16 pacientes de nuestra serie.

## Resultados

Todos los pacientes fueron tratados quirúrgicamente y el tiempo transcurrido entre el accidente y la cirugía tuvo un mínimo de 3 días y un máximo de 22 con una media de 9 días. Durante este tiempo, 14 pacientes estuvieron con férula de yeso y dos en tracción esquelética. No se utilizó fijación externa.

A cada caso se aplicó nuestra cuadrícula de interpretación y vimos que de los 16 casos había 10 que tenían compromiso del sector posterior. Fue necesario recurrir al abordaje PM en nueve pacientes y al PL en dos. Los demás fueron resueltos utilizando fijación percutánea con asistencia artroscópica en dos oportunidades, abordaje AL único en dos, longitudinal anterior (Insall) en otro y AM en el restante.

En cuatro casos fue necesario utilizar abordajes combinados, AL y PM en dos, PL y PM en uno y en otro AL y AM.

La posición del paciente en la mesa de operaciones puede ser un gran inconveniente cuando hay que combinar abordajes anteriores con posteriores. En dos de nuestros casos, en que tuvimos que realizar abordajes AL y PM, colocamos al paciente en posición supina con la pierna lesionada en máxima rotación externa y una almohadilla en la cadera contralateral (figura 1a). De esta manera se hizo el abordaje PM. Posteriormente se cambió la almohadilla hacia la cadera del lado de la lesión para lograr la rotación interna de la pierna fracturada y

favorecer el abordaje AL (figura 1b). A esta posición le llamamos en decúbito dorsal dinámico (DDD). Esto fue posible gracias a que los pacientes no eran obesos. Hubo que utilizar el decúbito ventral en tres casos, uno que combinaba abordajes PL con PM, y en dos abordajes únicos, uno PL y otro PM por tratarse de pacientes obesos. Los demás se resolvieron colocándolos en decúbito dorsal, tres de ellos en DDD para poder realizar abordaje PM.

Con respecto al tipo de implante se trató en lo posible de utilizar material de pequeño fragmento. Para fijar el fragmento posterior se usaron placas en T convencionales en cinco pacientes, placa cobra en dos y placas de media caña en cuatro. En siete casos se utilizaron placas de gran fragmento, placas en L en cinco y placas en coma en dos. Se colocaron tornillos canulados percutáneos de 7.3 en dos pacientes y fue necesario fijar con doble placa en cinco casos. No se utilizaron placas bloqueadas.

Todos los pacientes consolidaron con movilidad articular completa. Los ejercicios activos de movilización de la rodilla se hicieron precozmente luego de la cirugía. El apoyo fue diferido a ocho semanas en 12 pacientes, dos comenzaron a apoyar a las 12 semanas, uno a las 10 y el restante apoyó antes, a las cuatro semanas, por lo que tuvo una pequeña pérdida de reducción.

Se hizo un seguimiento de los pacientes con un mínimo de 10 meses y un máximo de 36, dando un promedio de 22 meses.

## Complicaciones

El caso N° 3 (tabla 3) es una paciente de sexo femenino, de 58 años, y fue catalogada como Schatzker IV. Presentó compromiso del sector posterior, con hundimiento de más de 5 mm del cuadrante PL y un fragmento único PM. Fue necesario realizar doble abordaje, PL y PM y se fijó con dos placas. Posteriormente tuvo episodios de celulitis superficial y luego una infección profunda que obligó al retiro del implante un año más tarde. A pesar de realizar una cuidadosa liberación del nervio (CPE), dificultosa por la fibrosis que presentaba, la paciente quedó con una incapacidad permanente para la dorsiflexión del pie. Camina sin dolor con una ortesis antiequino.

Otro caso (N° 2 de la tabla 3) fue un paciente de 59 años de sexo masculino que sufrió una fractura tipo Schatzker VI con hundimiento posterior del platillo interno. Fue necesario realizar doble abordaje (AL+PM) y colocación de dos placas de osteosíntesis de gran fragmento. A las cuatro semanas de operado comenzó con una celulitis y continuó con una infección profunda. Posteriormente se retiraron los implantes y la infección

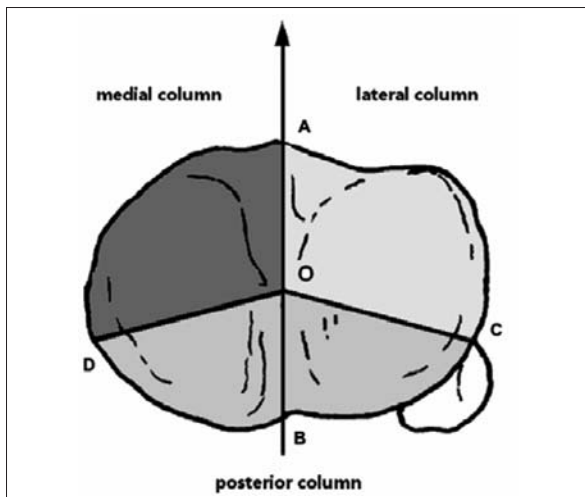


Figura 2.

pudo controlarse, aunque quedó con una inestabilidad ligamentaria que lo obliga a caminar con un bastón.

Un paciente apoyó antes del tiempo permitido y tuvo una moderada pérdida de reducción pero sin ninguna repercusión funcional.

Otro caso evolucionó favorablemente pero tenía molestias por el implante, por lo que fue necesario su retiro.

### Consideraciones técnicas

En el año 2010, Lou<sup>(5)</sup> introduce el concepto de las tres columnas mediante el trazado de dos líneas que se entrecruzan en el centro de un corte transversal de la tibia proximal.

Dicho centro es el punto 0 (cero) de la rodilla y es equidistante entre las dos espinas. La línea anteroposterior se ubica en la mitad de la tibia (AB) y nace en el medio de la TAT. La línea transversal comienza en el borde anterior del peroné y va hacia el punto cero (CO) y de aquí al punto D (OD) que es el borde PM del sector proximal de la tibia. De esta manera quedan definidas las tres columnas, medial, lateral y posterior (figura 2).

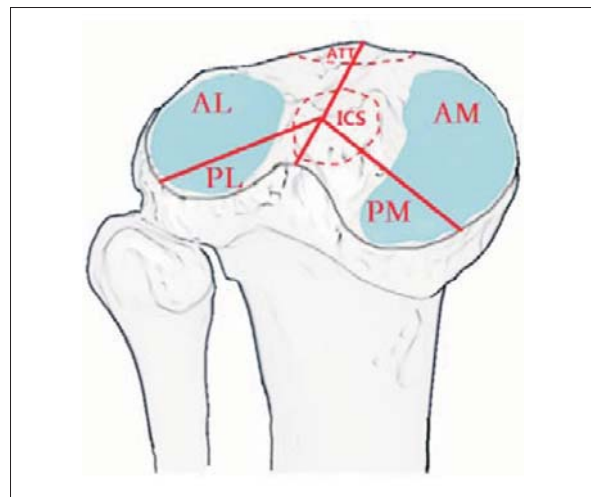


Figura 3.

Más tarde, Chang y colaboradores<sup>(6)</sup> clasificaron la meseta articular tibial en cuatro cuadrantes dividiendo la columna posterior en dos (figura 3). Las fracturas se categorizaron según el cuadrante en el que asentaban y sus diferentes combinaciones. Su localización en cada cuadrante puede tener características únicas, requieren de una incisión precisa y de un protocolo de tratamiento adecuado.

Últimamente los trabajos de M. Kfuri y Schatzker<sup>(7)</sup> han dividido la columna posterior por una línea transversal horizontal que comienza en el borde anterior del peroné y termina en el borde posterior del ligamento lateral interno (figura 4).

### Acerca de los abordajes

El gran desafío en este tipo de lesiones ha sido el acceso quirúrgico a los sectores más posteriores de la meseta tibial. Los abordajes anteriores clásicos, como el de Insall, o los anteriores externos e internos, o aun el anteroexterno ampliado descrito más recientemente por Kfuri-Schatzker<sup>(8)</sup>, suelen ser insuficientes. Las ventanas óseas del sector anterior de la meseta tibial asistidos por artroscopia po-

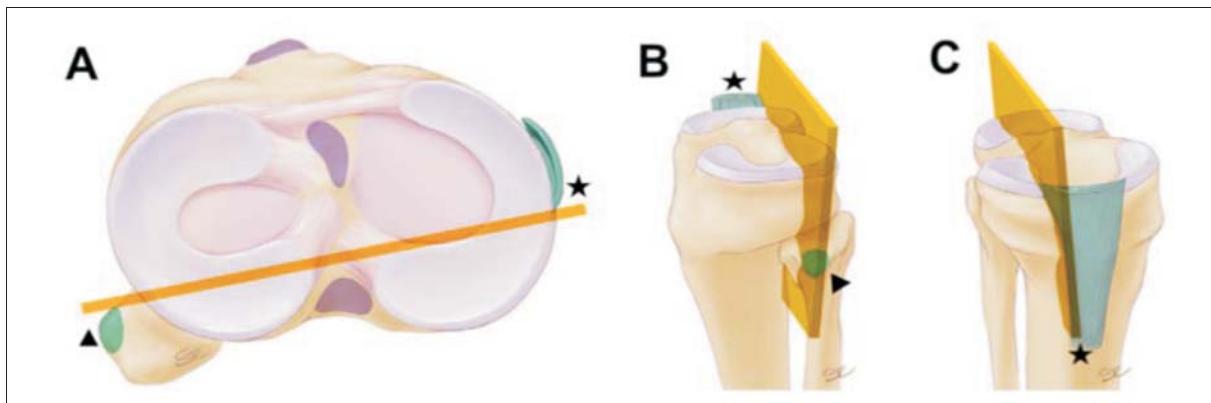
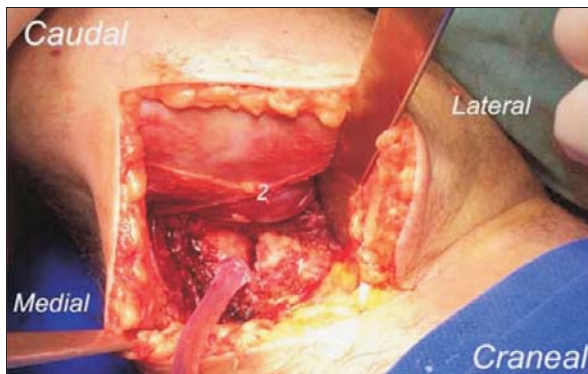
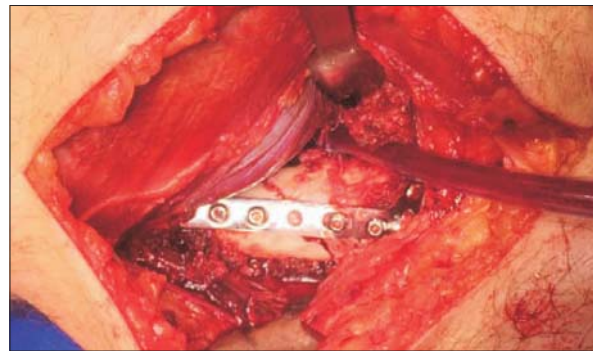


Figura 4. Demarcación de los cuadrantes posteriores según Kfuri<sup>(7)</sup>.



**Figura 5.** 1) Fragmento posteromedial. 2) Gemelo interno.



**Figura 6.** Osteosíntesis con placa T de pequeño fragmento.

cas veces logran el objetivo de reducir y fijar los hundimientos posteriores más importantes.

Frente a esta problemática diferentes autores han descrito distintos abordajes para acceder al sector posterior.

#### Abordaje posterointerno

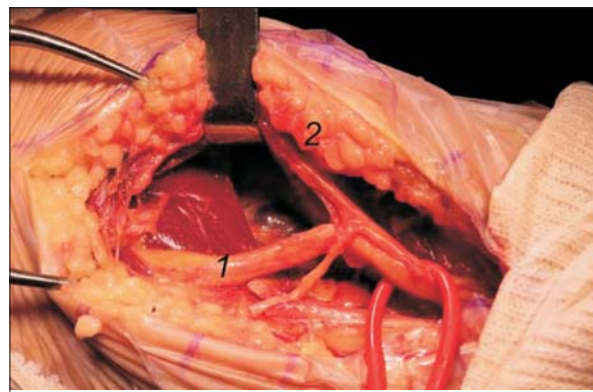
Destacamos las publicaciones de autores como Carlson<sup>(9)</sup>, Bhattacharyya<sup>(10)</sup> y Lugones<sup>(11)</sup>. Nosotros preferimos la técnica descrita por el primero para el acceso del sector posterointerno.

El paciente se coloca en una mesa translúcida en decúbito supino elevando la cadera contralateral con una almohadilla para dar rotación externa al miembro fracturado, como se muestra en la figura 1a. Si se trata de un paciente obeso es mejor hacerlo en posición prona. Se prepara la cresta ilíaca que corresponda para la toma de injerto, anterior o posterior, dependiendo de la posición elegida. Una vez obtenido el injerto (si lo necesita), se continúa con el siguiente tiempo quirúrgico. Se insufla el manguito neumático colocado en el muslo a 300 mmHg.

La incisión de piel es longitudinal PM comenzando sobre el cóndilo femoral interno. Se continúa unos 8 a 12 cm en sentido distal hacia el borde posterior e interno de la tibia. Luego de la disección del tejido subcutáneo se incide la fascia entre el gemelo interno que se lleva hacia lateral y los músculos de la pata de ganso que se elevan y se desplazan hacia adentro. Por lo general, el fragmento posterointerno suele ser de gran tamaño y sin conminución<sup>(11)</sup>, permite una reducción anatómica y la fijación en general con una placa en T de pequeño fragmento (figuras 5 y 6). Cuando existe conminución se puede realizar una artrotomía submeniscal para poder observar la reducción en forma directa.

#### Abordaje posteroexterno

Lobenhoffer<sup>(12)</sup> describe el acceso al sector posteroexterno del platillo tibial haciendo la osteotomía del peroné.



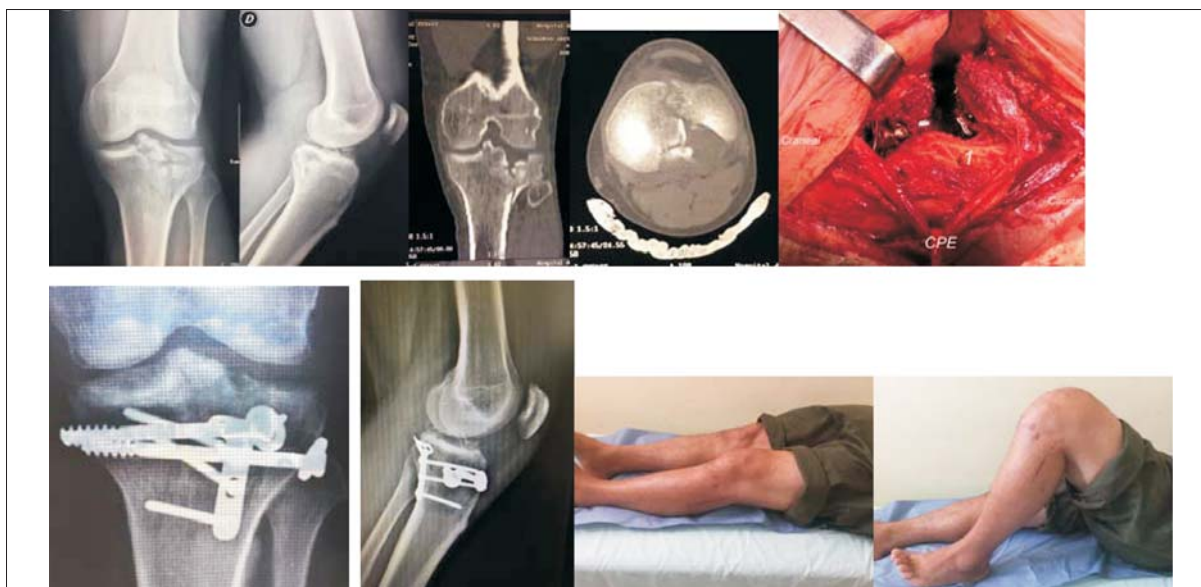**Figura 7.** Abordaje posterolateral. 1) Nervio ciático poplíteo externo. 2) Rama correspondiente al nervio cutáneo peroneo.

né. Otros autores, como Frosch<sup>(13)</sup> y Carlson<sup>(9)</sup>, han modificado este abordaje y lo realizan sin osteotomía de peroné, los dos casos de nuestra serie fueron realizados de esta manera.

El paciente puede posicionarse en decúbito ventral o lateral. En este abordaje se interponen estructuras anatómicas como ligamentos, el nervio ciático poplíteo externo (CPE), la cabeza del peroné y el músculo poplíteo. Se requiere una incisión cutánea posterolateral de unos 15 cm centrados en la cabeza del peroné que se utiliza como punto de referencia anatómico. Después de incidir la cápsula se expone el nervio CPE que se encuentra en el borde posterior del músculo bíceps. Se disecciona cuidadosamente y se protege durante toda la cirugía.

Puede encontrarse una rama accesoria de este nervio que corresponde al cutáneo peroneo o nervio cutáneo sural lateral (figura 7). Esta rama posteriormente se anastomosa con el nervio safeno externo rama del nervio CPE.

Tanto el nervio CPE como el bíceps y el ligamento lateral externo (LLE) se llevan hacia afuera. El vientre



**Figura 8.**

muscular del gemelo externo y el poplíteo se desplazan hacia adentro protegiendo el paquete neurovascular. Puede ser necesario desinsertar el músculo sóleo del sector proximal de la tibia. Al igual que en el abordaje PM puede hacerse la artrotomía submeniscal para ver la reducción en forma directa del hundimiento del platillo. También se prefiere la fijación con placas de pequeño fragmento.

#### *Ejemplos clínicos*

**1.** Paciente de 37 años. Sexo masculino. Accidente de moto. Fractura grado IV de Schatzker. Ensanchamiento de la metáfisis sin luxación. Se observa un gran fragmento PM sin hundimiento y compromiso PL con hundimiento mayor de 5 mm. Se realiza abordaje PM y se fija el fragmento con placa DCP 4.5. Con asistencia artroscópica y por una pequeña ventana anterolateral se levanta la depresión PL. Corresponde al caso N°14 de la tabla 3 (figura 8).

**2.** Paciente de 51 años. Sexo masculino. Accidente de moto. Las radiografías y tomografías muestran una lesión de tipo Schatzker II, sin luxación pero con compromiso AL, PL y central. El sector PL presenta un hundimiento grado 4 de De Coster, o sea mayor de 5 mm. Se realizó un abordaje PL y osteosíntesis con placa y tornillos. Resultado con función normal. Corresponde al caso N°12 de la tabla 3 (figura 9).

#### **Discusión**

Las fracturas tipo IV, V y VI de Schatzker tienen compromiso del platillo tibial interno. Hohl<sup>(14)</sup> (1967) describió por primera vez la presencia de un fragmento

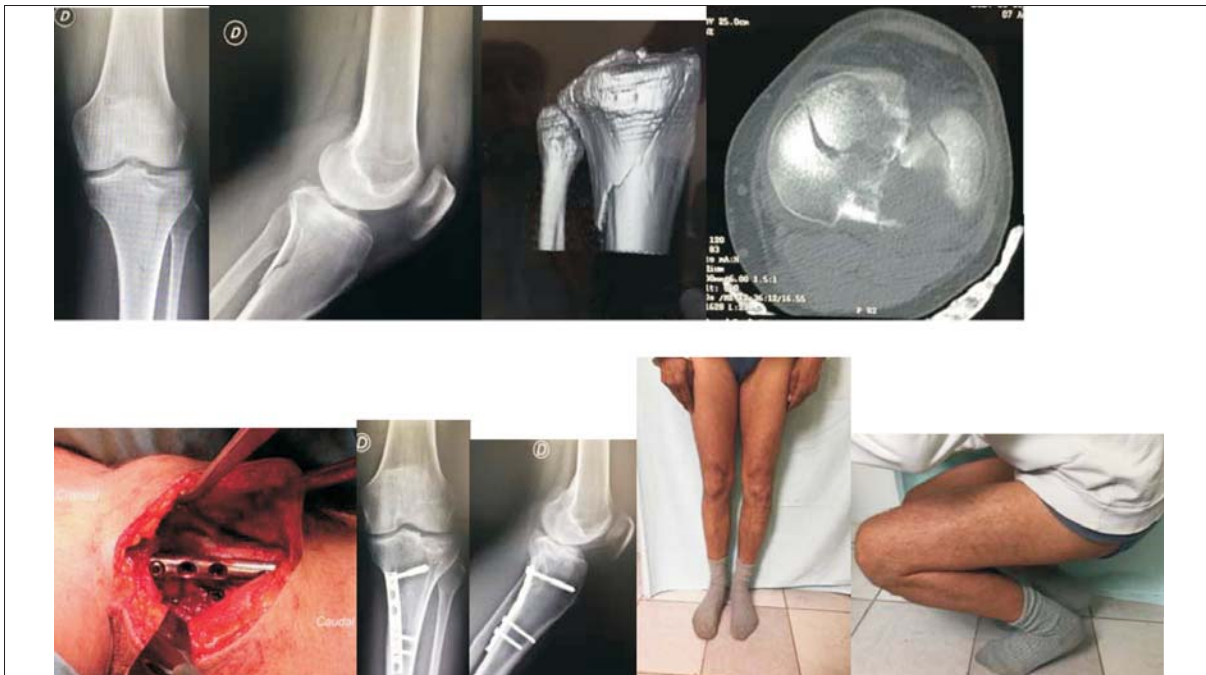PM. Lo describió aisladamente y no como parte de un patrón bicondíleo. Este fragmento y su desplazamiento significativo parecen ser a menudo subreconocidos o reconocidos y subtratados. Si no se lo aborda puede darse que el condilo femoral gire y se luxe posteriormente, causando inestabilidad, dolor y degeneración progresiva de la articulación<sup>(15)</sup>.

Frente a la dificultad de interpretación de estas lesiones es que valoramos nuestra cuadrícula. Aunque nuestra serie es cuantitativamente pequeña, creemos que los abordajes establecidos para cada caso en particular fueron los correctos. Diez de nuestros pacientes (62%) tenían compromiso del sector posterior. Barei<sup>(16)</sup> sostiene que en el 74% de las fracturas bicondíleas está comprometido el sector PM, y Lobenhoffer<sup>(12)</sup> señala que el PL está en la misma proporción solo que se aborda menos. En nuestra serie tuvimos necesidad de realizar dos abordajes PL.

Nos queda por definir hasta qué punto puede tolerarse una lesión en el sector posterior del platillo tibial, cuál es el tamaño y el grado de hundimiento que justifique la cirugía. ¿Se tolerarán hasta 5 mm del borde posterior del platillo hacia adelante? ¿Diez mm, 15 mm? ¿Cuál será el grado de hundimiento permitido? No lo sabemos. Pero es muy probable que algunas de las cirugías que realizamos no se justifiquen y estemos cometiendo un exceso terapéutico.

#### **Conclusiones**

Gracias a la TC es posible lograr una visión tridimensional del sector proximal de la tibia, los cortes transversales permiten valorar mejor las áreas comprometidas.



**Figura 9.**

das y sobre todo aquellas que involucran al sector más posterior.

La cuadrícula descrita resume en el papel la complejidad de las lesiones facilitando su encare terapéutico. Nos ayuda a definir el o los abordajes a utilizar, la posición del paciente en la mesa de operaciones así como los implantes más adecuados.

El conocimiento de los diferentes tipos de abordajes nos concede una mayor tranquilidad a la hora de enfrentarnos a este tipo de lesiones.

A los ya clásicos abordajes anteriores como el longitudinal de Insall, el anterointerno y el anteroexterno, con la posibilidad de ampliarlo como lo describen Kfuri y Schatzker, debemos manejar los abordajes posteriores como se describieron.

### Abstract

Tibial plateau fractures have increased in our country in terms of frequency and complexity, mainly due to motorbike accidents. CT scans have generally contributed to interpreting the fracture pattern.

The study aims to use a grid that includes the different images and allows for the mapping of the different fracture traces. In this way we may define the kind or kinds of approaches to the fracture, the patient's position on the surgical table and the selection of implants. We emphasize on the posteromedial and posterolateral approaches, recently used in our country.

16 patients with tibial plateau fractures were treated at CAMY health care institution in the city of Young, between January 2015 and June 2017, having studied them with simple x-rays and CT scans. The Schatzker classification was used, although a wider one, which also considered axial plane lesions. In 9 cases it was necessary to perform a posteromedial approach and in 2 cases a posterolateral approach was the one used.

All fractures consolidated and articular mobility was complete in all cases.

Two patients suffered a deep infection and one of them presented a final external popliteal sciatic nerve paralysis.

To conclude, the grid proposed was very useful for the preliminary analysis of these lesions and we point out the importance of the posterolateral and posteromedial approaches when the tibial plateau is compromised.

### Resumo

As fraturas do platô tibial aumentaram em frequência e complexidade no Uruguai sobretudo devido aos acidentes com motocicletas. A tomografia contribuiu em grande parte à interpretação do padrão da fratura.

Como objetivo propõe-se a utilização de uma quadrícula que inclui as diferentes imagens e permite realizar o mapeamento dos diferentes traços da fratura. Dessa forma é possível definir o tipo de abordagem, a posição do paciente na mesa de operação e a seleção dos im-



plantes. Destacam-se as abordagens pósteromedial e pósterolateral de recente utilização no nosso meio.

Entre janeiro de 2015 e junho de 2017, em CAMY, instituição de assistência à saúde da cidade de Young, 16 pacientes com fratura do platô tibial foram estudados com radiografias simples e tomografia computada. A classificação de Schatzker ampliada considerando as lesões no plano axial foi empregada.

Em 9 casos foi necessário fazer a abordagem pósteromedial y em 2 a pósterolateral. Todas as fraturas consolidaram e a mobilidade articular foi completa em todos os casos. Dois pacientes apresentaram infecção profunda sendo que um ficou com paralisia definitiva do nervo ciático poplíteo externo.

Conclui-se que a quadricula proposta foi muito útil para a análise prévia destas lesões e destaca-se a importância das abordagens pósterolateral e pósteromedial nos compromissos posteriores do platô tibial.

## Bibliografía

1. **Uruguay. Unidad Nacional de Seguridad Vial.** Informe anual. Siniestralidad vial 2017. Montevideo: UNASEV, 2017. Disponible en: <https://www.gub.uy/unidad-nacional-seguridad-vial/datos-y-estadisticas/estadisticas/2017-informe-anual-de-siniestralidad-vial>. [Consulta: 2019].
2. **Paige Whittle A.** Fracturas de las extremidades inferiores. En: Canale ST, Beaty JH. Campbell cirugía ortopédica. 11 ed. Barcelona: Marban, 2013:2671-803.
3. **Schatzker J.** Fractures of the tibial Plateau. En: Schatzker J, Tile M, eds. The rationale of operative fracture care. 2 ed. New York: Springer-Verlag, 1988:419-38.
4. **DeCoster T, Willis M, Marsh J, Williams T, Nepola J, Dirschl D, et al.** Rank order analysis of tibial plafond fractures: does injury or reduction predict outcome? Foot Ankle Int 1999; 20(1):44-9.
5. **Luo C, Sun H, Zhang B, Zeng B.** Three-column fixation for complex tibial plateau fractures. J Orthop Trauma 2010; 24(11):683-92.
6. **Chang S, Hu S, Zhang Y, Yao M, Ma Z, Wang X, et al.** A surgical protocol for bicondylar four-quadrant tibial plateau fractures. Int Orthop 2014; 38(12):2559-64.
7. **Kfuri M, Schatzker J.** Revisiting the Schatzker classification of tibial plateau fractures. Injury 2018; 49(12):2252-63.
8. **Kfuri M, Schatzker J, Castiglia M, Giordano V, Fogagnolo F, Stannard J.** Extended Anterolateral Approach for Complex Lateral Tibial Plateau Fractures. J Knee Surg 2017; 30(3):204-11.
9. **Carlson DA.** Posterior bicondylar tibial plateau fractures. J Orthop Trauma 2005; 19(2):73-8.
10. **Bhattacharyya T, McCarty L 3rd, Harris M, Morrison S, Wixted J, Vrahas M, et al.** The posterior shearing tibial plateau fracture: treatment and results via a posterior approach. J Orthop Trauma 2005; 19(5):305-10.
11. **Lugones A, Pioli I, Allende B.** Abordaje posteromedial para la reducción y estabilización del componente posteromedial en fracturas del platillo tibial. Rev Asoc Argent Ortop Traumatol 2010; 75(2):144-50.
12. **Lobenhoffer P, Gerich T, Bertram T, Lattermann C, Pohlemann T, Tschern H.** Treatment of posterior tibial plateau fractures via posteromedial and posterolateral exposures. Der Unfallchirurg 1997; 100(12):957-67.
13. **Frosch K, Balcarek P, Walde T, Stürmer K.** A new posterolateral approach without fibula osteotomy for the treatment of tibial plateau fractures. J Orthop Trauma 2010; 24(8):515-20.
14. **Hohl M.** Tibial condylar fractures. J Bone Joint Surg Am 1967; 49(7):1455-67.
15. **Higgins T, Kemper D, Klatt J.** Incidence and morphology of the posteromedial fragment in bicondylar tibial plateau fractures. J Orthop Trauma 2009; 23(1):45-51.
16. **Barei D, O'Mara T, Taitsman L, Dunbar R, Nork S.** Frequency and fracture morphology of the posteromedial fragment in bicondylar tibial plateau fracture patterns. J Orthop Trauma 2008; 22(3):176-82.