

# Colposuspensión anterior con fijación a malla transobturatriz: una nueva técnica para el tratamiento del colpocele anterior

Dres. Leonel Briozzo\*, Fernanda Nozar†

## Resumen

**Introducción:** la zona crítica de sostén apical de la fascia vesicovaginal es el anillo pericervical, el cual no existe en el caso de mujeres histerctomizadas. Por lo tanto, el análisis y el desarrollo de posibilidades terapéuticas para el cistocele con menores recidivas posteriores es un tema crítico en la cirugía uroginecológica.

**Objetivo:** presentar una nueva técnica quirúrgica para el tratamiento del colpocele anterior.

**Material y método:** se presentan los primeros diez casos de pacientes operadas con una nueva técnica quirúrgica en el tratamiento por vía vaginal del colpocele anterior. La técnica denominada CATO (C-colposuspensión, A-anterior, TO-transobturatriz) se basa en la reparación del defecto del colpocele anterior (sea este central, medial o pericervical) mediante tejido propio, el cual se fija a una neoestructura dada por el emplazamiento de una cinta de malla de prolene por vía obturatriz posterior.

**Resultados:** no se registraron complicaciones intraoperatorias; hubo un hematoma vesicovaginal posoperatorio inmediato. En cuanto a los resultados funcionales, no se registraron disfunciones vesicales. En el seguimiento se destaca que todas las pacientes presentan puntos Aa y Ba normales. No se registran complicaciones de la malla utilizada.

La técnica resulta segura, respeta la anatomía funcional y es reproducible para el ginecólogo vaginalista entrenado y con conocimiento del abordaje transobturatriz posterior. El seguimiento a largo plazo demostrará si esta nueva técnica desarrollada por nuestro equipo tiene un lugar que ocupar en el arsenal quirúrgico del tratamiento de la patología del piso pélvico.

**Palabras clave:** CISTOCELE  
MALLA DE PROLENE  
PROCEDIMIENTOS QUIRÚRGICOS GINECOLÓGICOS

**Key words:** CYSTOCELE  
PROLENE MESH  
GYNECOLOGIC SURGICAL PROCEDURES

\* Profesor de la Clínica Ginecotocológica A. Facultad de Medicina. Universidad de la República, Uruguay.

† Profesor Adjunto de la Clínica Ginecotocológica A. Facultad de Medicina. Universidad de la República, Uruguay.

**Correspondencia:** Dra. Fernanda Nozar. Clínica Ginecotocológica A. Centro Hospitalario Pereira Rossell. Montevideo, Uruguay.

Correo electrónico: fernandanozar@gmail.com

Conflicto de intereses: los autores declaran que no existen conflictos de intereses.

Recibido: 27/4/15

Aprobado: 10/8/15

## Introducción

La uretra y la vejiga están sostenidas por una fascia de forma trapezoidal cuyos bordes laterales se insertan en los arcos tendinosos de los elevadores del ano y cuya base forma parte del denominado anillo pericervical<sup>(1)</sup> (figura 1). Esta última relación resulta esencial en el sostén del fondo de la vejiga. Los puntos débiles de esta fascia y los más sensibles a traumatismos en el parto son los sectores lateral y alto<sup>(2)</sup>. Esto determina que en las técnicas de reparación del cistocele se deba tener en cuenta la evaluación clínica y la proyección de la reparación sitio específica<sup>(3)</sup>. Las mujeres histerectomizadas (histerectomía total) presentan la dificultad de implementar este concepto dada la ausencia del anillo pericervical<sup>(4)</sup>. Por lo tanto una zona crítica en el apoyo no existe, por lo cual el análisis y el desarrollo de posibilidades terapéuticas para el cistocele con menores recidivas posteriores es un tema crítico en la cirugía uroginecológica<sup>(5-7)</sup>.

La vía de abordaje transobturatriz ha sido ampliamente desarrollada por la escuela francesa de cirugía vaginal, destacándose los trabajos generados para el tratamiento de la incontinencia urinaria<sup>(8)</sup>.

La vía transobturatriz posterior ha sido estudiada e implementada por el profesor George Mellier como una vía de pasaje de bandeletas para el sostén de la cúpula vaginal, y difundida en nuestro país por el autor<sup>(9)</sup>.

Son estos conocimientos y experiencias previos los que nos han permitido el planteo de esta vía de abordaje como una opción para brindar sostén al sector superior de la fascia vesicovaginal con el objetivo de disminuir la posibilidad de recidivas del sector alto del cistocele.

Partiendo de la base de que la reparación con tejido autólogo tiene menos complicaciones que el uso de las mallas para corregir los defectos, se plantea como objetivo desarrollar una técnica con reparación de tejidos propios, que se fije a una neoestructura protésica por vía transobturatriz posterior, que evite su distensión y descenso posterior, y que cumpla con los principios anatómo-funcionales de los órganos pélvicos (figura 2).

La técnica debe cumplir con los siguientes objetivos:

- dar sostén al sector superior de la fascia vesicovaginal posicionando el segundo sector de la vagina en el ángulo original previo al prolapso;
- fijar el sector superior lo más cercano posible a la posición del anillo paracervical.

Es así entonces que se describe esta nueva opción quirúrgica de reparación del cistocele en mujeres histerectomizadas, cuyo fundamento es brindar un punto de apoyo al sector superior de la fascia vesicovaginal y

evitar así las recidivas del sector alto del cistocele (punto Ba de acuerdo a la estadificación POP-Q)<sup>(10,11)</sup>.

## Objetivo

General: presentar la técnica quirúrgica que hemos denominado colposuspensión anterior transobturatriz.

Específicos:

- Presentar los primeros diez casos clínicos realizados.
- Analizar los fundamentos anatómicos y funcionales de la técnica.
- Analizar los resultados intraoperatorios.
- Analizar los resultados posoperatorios inmediatos.

## Material y método

*Población:* en el período octubre-diciembre del 2014 se intervinieron las primeras diez pacientes provenientes de los sectores público y privado.

*Criterios de inclusión:*

- colpocele anterior con componente Aa + 1 o mayor, y Ba 0 o mayor, tanto centrales, laterales y totales;
- sin contraindicación para uso de malla prolene;
- pacientes histerectomizadas o en cuyo planteo terapéutico se incluya la histerectomía;
- consentimiento informado de nueva intervención que combina intervenciones de ya probada eficacia.

*Instrumental quirúrgico:*

- Aguja helicoidal de abordaje transobturatriz posterior (figura 3).
- Malla de polipropileno: se utiliza cinta de 1 cm de espesor y 20 cm de longitud (figura 4).
- Materiales de sutura: sutura no reabsorbible (prolene 3 ceros).
- Resto de instrumental utilizado en el abordaje vaginal.

*Tipo de estudio:* observacional prospectivo.

Se utilizó una planilla donde se recogieron los siguientes ítems: datos patronímicos del paciente; antecedentes gineco-obstétricos; antecedentes personales y familiares; síntomas principales por los que se consulta; hallazgos clínicos tipificados de acuerdo al sistema POP-Q; procedimiento realizado; complicaciones intraoperatorias; tiempo quirúrgico; tiempo de estadía hospitalaria; analgesia recibida; complicaciones posoperatorias; evolución en el control clínico semanal y mensual. En los controles evolutivos se analiza en primer lugar la percepción subjetiva del paciente sobre el tratamiento recibido, dolor, efectos sobre la función vesical y digestiva. No se realizan otras evaluaciones dado

**Tabla 1.** Características de las pacientes (n=10).

Edad (años)	58,1 (51-63)
Paridad (promedio)	3 (2-4)
Menopausia	9 (90%)
Cirugía previa por prolapso genital	0
Histerectomía previa	2
POP-Q estadio	
I	0
II	1
III	6
IV	3

que aún no ha transcurrido el tiempo suficiente para evaluar los resultados a largo plazo y poder hacer un análisis comparativo con otras técnicas.

**Técnica quirúrgica:** el procedimiento clave consiste en fijar apicalmente el sector distal de la reparación de la fascia de Halban a una malla de prolene tendida a través de la vía transobturatriz posterior (TOVP) mediante puntos de anclaje con hilo no reabsorbible que coincidan con la finalización del cierre reconstructivo de la fascia vesicovaginal. Se destaca que este procedimiento puede formar parte de otros realizados en la reparación del sector posterior o medio.

**Posición de la paciente:** posición ginecológica con flexión de 90 grados de los muslos sobre el tronco.

**Pasos:**

- Diseción del espacio vesicovaginal, con la identificación de la fascia de Halban, y una correcta exposición de los sectores laterales del mismo hasta los arcos tendinosos de los elevadores del ano.
- Reparación del sector dañado de la fascia (diagnosticado en el preoperatorio) con material no reabsorbible. Esto significa que puede haber necesidad de reparar la inserción lateral en el arco tendinoso del elevador uni o bilateralmente, o realizar un traslape de refuerzo central de la fascia, o una elevación de la misma.
- Incisión puntiforme en la región inguinocrural. El lugar de la misma se topografía en el cruce de una línea imaginaria vertical paralela al pliegue inguinocrural a 2 o 3 cm del mismo (depende de la arquitectura de la pelvis ósea) y otra horizontal ubicada a 3 cm por debajo de la topografía del clítoris. Este punto permite el acceso, mediante la aguja helicoidal, al sector postero-inferior del agujero obturador (sector más próximo a la espina ciática).

**Tabla 2.** POP-Q previo al procedimiento (n=10).

Aa menor a -1	0
Aa -1 a +1	0
Aa mayor a +1	10
Ba menor a -1	0
Ba -1 a +1	1
Ba mayor a +1	9

**Tabla 3.** Procedimiento realizado

CATO + CP	1
CATO + TOT	1
CATO + HTV + CP	4
CATO + HT	4

CATO: colporrafia anterior transobturatriz; CP: colporrafia posterior; TOT: sling suburetral transobturatriz; HTV: histerectomía vaginal

- Pasaje con las agujas de la cinta de malla de prolene.
- Fijación de esta última con material no reabsorbible al sector superior de la fascia de Halban.
- Colporrafia anterior con hilos reabsorbibles.
- Ajuste de la tensión de la cinta de prolene.

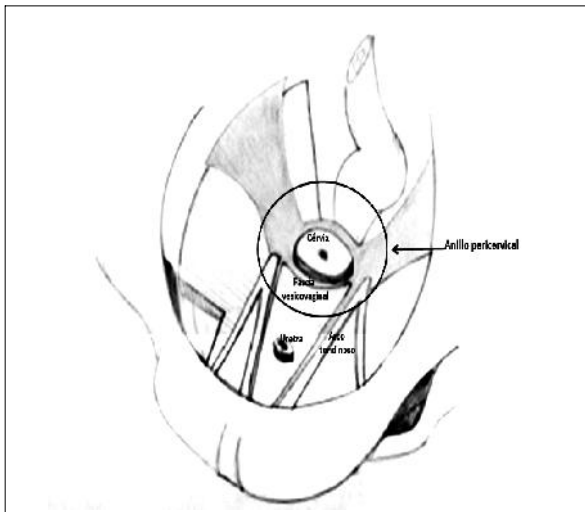
## Resultados

Se presentan en la tabla 1 las características de la población. Dentro de los hallazgos clínicos previos a la cirugía se destaca, dados los fundamentos de la cirugía presentada, el componente anterior del prolapso (tabla 2). De estos últimos datos se destaca que todas las pacientes presentaban un componente anterior positivo de acuerdo al POP-Q.

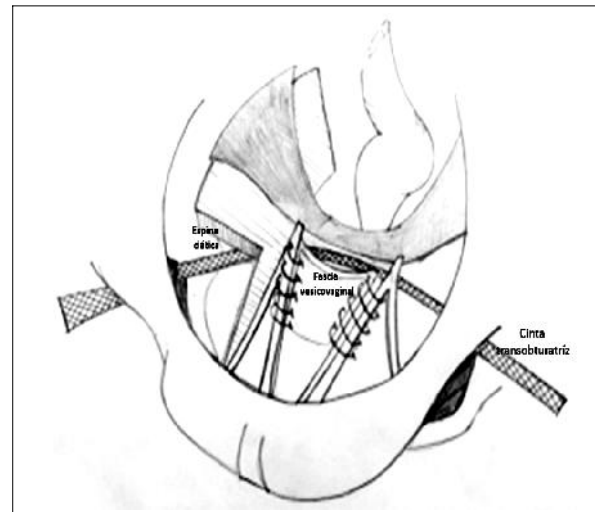
En cuanto a la intervención practicada, a todas las pacientes se les realizó colporrafia anterior con suspensión transobturatriz, y dependiendo del resto de los hallazgos se utilizaron técnicas de tratamiento del componente medio y/o posterior del prolapso (tabla 3).

En cuanto a los resultados específicos del procedimiento se evalúan las complicaciones intra y posoperatorias inmediatas y mediatas, y la función miccional.

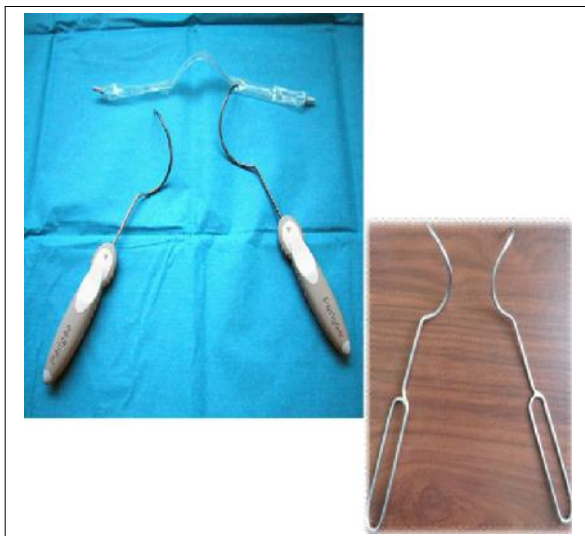No se registraron complicaciones viscerales, no hubo sangrado durante el procedimiento. En el posoperatorio inmediato no se registraron hematomas durante la internación. Se registró un caso de hematoma del espacio vesicovaginal en el control a la semana del procedi-



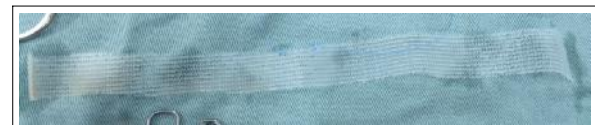**Figura 1.** Estructuras vinculadas con el anillo pericervical.



**Figura 2.** Colposuspensión anterior (reparación lateral) con fijación a cinta transobturatriz posterior.



**Figura 3.** Agujas helicoidales para el pasaje transobturatriz posterior.



**Figura 4.** Malla de polipropileno de 20 cm por 1 cm.

cientes presentaron de acuerdo al POP-Q los puntos Aa y Ba en niveles negativos.

### Discusión

La utilización de la vía transobturatriz posterior para la colposuspensión anterior nunca ha sido descrita. Del análisis de nuestra experiencia se desprende como un procedimiento accesible, sencillo y seguro en lo inmediato y mediano.

Es esta la principal razón que nos ha impulsado al desarrollo de este procedimiento reparador, por lo cual esperamos el seguimiento prospectivo de las pacientes intervenidas así como poder realizar un análisis comparativo con la técnica de colporrafia anterior utilizada hasta el momento por el equipo quirúrgico.

La colporrafia anterior mediante la fijación de la fascia de Halban a sus inserciones lateral o mediante el refuerzo central de la misma ha sido en nuestro medio la más ampliamente difundida. Con el objetivo de disminuir las posibilidades de recidivas en las últimas dos décadas ha habido un gran impulso así como múltiples análisis de la utilización de mallas protésicas en las técnicas de reparación quirúrgica del prolapso visceropélvico femenino.

La reparación del cistocele severo es un punto en constante análisis por las posibilidades y por los resulta-

miento, guardándose una conducta expectante, con la consiguiente reabsorción posterior. No hubo complicaciones infecciosas.

No se presentaron retenciones urinarias ni dificultad miccional.

No se requirieron en ningún caso analgésicos mayores. El promedio de estadía hospitalaria fue de 48 horas.

En el control mensual y trimestral todas las pacientes presentaban la cinta de prolene en el lugar de emplazamiento quirúrgico, sin ningún proceso de extrusión. De los hallazgos clínicos al examen genital, todas las pa-

dos anatómicos y funcionales de las diferentes técnicas<sup>(12)</sup>. De los análisis comparativos con técnicas con materiales autólogos y mallas surge que las mallas se vinculan con menor posibilidad de recidivas del cistocele<sup>(13)</sup>. No obstante se destaca, por otra parte, el aumento de la gama de complicaciones probables secundarias a la sustitución de estructuras de sostén por mallas.

Las mallas pueden ser utilizadas entonces para reparar los defectos de sostén o para remedar, mediante su emplazamiento, neoestructuras ligamentarias (por ejemplo, el anillo pericervical) donde fijar las estructuras reparadas con la propia fascia dañada, en nuestro caso la fascia de Halban. En esta línea se dirige la técnica que se presenta en este trabajo. Este concepto se fundamenta en la teoría integral de Petros, donde se destacan los puntos de apoyo anatómico de las estructuras fasciales como los principales determinantes de los trastornos del piso pélvico. De acuerdo a esta concepción, cuando se diagnostican clínicamente fallas en esos puntos clave, la utilización de materiales protésicos para simularlos es una buena opción que reduce además la sustitución total de paredes por los mismos, disminuyendo la posibilidad de complicaciones<sup>(3)</sup>.

Recientemente, un estudio randomizado del equipo del profesor Mellier comparó dos intervenciones de reparación del colpocele anterior, una mediante la sustitución de la estructura por una malla, comercialmente denominada Perigee®, y la otra mediante el denominado Burch modificado, como técnica con tejido autólogo, mediante el traslape de la fascia de Halban y la fijación al ligamento inguinal por medio del pasaje retropúbico con suturas no reabsorbibles<sup>(14)</sup>. Este estudio evalúa básicamente la prótesis versus el tejido autólogo en la reparación del colpocele anterior y la conclusión principal es que no hay diferencias significativas en ambas poblaciones. Desde nuestro punto de vista, la conclusión más importante es que la reparación con tejido propio es preferible, al menos en primera instancia, ya que a pesar de ser elevado al ligamento inguinal, ostensiblemente menos anatomofuncional y a desarrollar en esta rama más histerectomías, los resultados finales son similares.

## Conclusiones

Creemos que la CATO como técnica de sostén autólogo con la de fascia Halban es reproducible para un ginecólogo entrenado en la vía obturatriz posterior y no presenta las complicaciones, eventualmente graves, del uso de grandes mallas para reparar el defecto anterior. La fijación a una neoestructura ligamentaria emplazada en la topografía del anillo pericervical hace que la colposuspensión anterior quede firmemente suspendida. Por último, la posición anatómica final en el posoperatorio inmediato y mediato es fisiológica, ya que reposi-

ciona normalmente el sector alto de la vagina. Por lo tanto cumple con el objetivo de la técnica desarrollada.

Falta evaluar a largo plazo y con un mayor número de casos la técnica presentada.

## Abstract

**Introduction:** the critical area of apical support for the vesicovaginal fascia is the peri-cervical ring, which does not exist in women who have undergone hysterectomies. Thus, the analysis and development of new therapies for colpocele with smaller posterior relapse is critical for urogynecologic surgery.

**Objective:** to present a new surgical technique for treatment of anterior colpocele

**Method:** the study presents the first ten cases of women who were operated with a new surgical technique in treatment for anterior colpocele through the vagina. The technique under the name CATO (following the Spanish words: CATO (C-colposuspension, A-anterior, TO-trans-obturator) is based on repairing the anterior colpocele defect (central, medium or peri-cervical) using her own tissue, which is fixed to a new structure created by placing a mesh ribbon through a posterior transobturator.

**Results:** no intraoperative complications were recorded; there was one case of immediate postoperative vesicovaginal hematoma. As to functional results, no vesical dysfunctions were recorded. Upon follow up, it is worth pointing out all patients show normal Aa and Bb stitches. No complications arose for the mesh used.

The technique is safe, it respects functional anatomy and may be replicated by trained gynecologists who are familiar with the posterior transobturator approach. Long term follow up will reveal whether this new technique developed by our team may become part of the surgical toolkit for treating pelvic floor pathology.

## Resumo

**Introdução:** a zona crítica do suporte apical da fásica vesicovaginal é o anel pericervical, que não existe nas mulheres histerectomizadas. Portanto, a análise e o desenvolvimento de possibilidades terapêuticas para o cistocele com menores recidivas posteriores é uma tema crítico na cirurgia uroginecológica.

**Objetivo:** apresentar uma nova técnica cirúrgica para o tratamento do colpocele anterior.

**Material e método:** apresentam-se os dez primeiros casos de pacientes operadas com uma nova técnica cirúrgica para tratamento por via vaginal da colpocele anterior. A técnica denominada CATO (Colposuspensão, A-anterior, TO-transobturatória) está baseada na reparação do defeito do colpocele anterior (seja central, medial ou pericervical) utilizando tecido próprio, que se fi-

xa a uma neoestrutura dada pela colocação de uma tira de malla de prolene por via obturatriz posterior.

**Resultados:** não foram registradas complicações intra-operatórias ou hematoma vesicovaginal pós-operatório imediato. Com relação aos resultados funcionais, não foram registradas disfunções vesicais. No seguimento se destaca que todas as pacientes apresentam pontos Aa e Ba normais. Não foram registradas complicações da malha utilizada.

A técnica é segura, respeita a anatomia funcional e é reproduzível por ginecologista vaginalista treinado e com conhecimento da abordagem transobturatória posterior. O seguimento em longo prazo demonstrará se esta nova técnica desenvolvida por nosso grupo de trabalho tem um lugar no arsenal cirúrgico no tratamento da patologia do piso pélvico.

### Bibliografía

1. **Strohbehn K.** Normal pelvic floor anatomy. *Obstet Gynecol Clin North Am* 1998; 25(4):683-705.
2. **Rechberger T, Ulbjerg N, Oxlund H.** Connective tissue changes in the cervix during normal pregnancy and pregnancy complicated by cervical incompetence. *Obstet Gynecol* 1988; 71(4):563-7.
3. **Papa Petros PE, Ulmsten U.** An anatomical classification: a new paradigm for management of urinary dysfunction in the female. *Int Urogynecol J Pelvic Floor Dysfunct* 1999; 10(1):29-35.
4. **Petros P.** Influence of hysterectomy on pelvic-floor dysfunction. *Lancet* 2000; 356(9237):1275.
5. **Brown JS, Sawaya G, Thom DH, Grady D.** Hysterectomy and urinary incontinence: a systematic review. *Lancet* 2000; 356(9229):535-9.
6. **DeLancey JO.** Anatomic aspects of vaginal eversion after hysterectomy. *Am J Obstet Gynecol* 1992; 166(6 Pt 1):1717-24.
7. **Safir MH, Gousse AE, Rovner ES, Ginsberg DA, Raz S.** 4-Defect repair of grade 4 cystocele. *J Urol* 1999; 161(2):587-94.
8. **Dargent D, Bretones S, George P, Mellier G.** [Insertion of a sub-urethral sling through the obturating membrane for treatment of female urinary incontinence]. *Gynecol Obstet Fertil* 2002; 30(7-8):576-82. [Article in French].
9. **Mellier G, Gertych W, Lamblin G, Chabert P, Mathevet P.** [Vaginal vault suspension by posterior transobturator sling]. *Gynecol Obstet Fertil* 2007; 35(7-8):625-31. [Article in French].
10. **Bump RC, Mattiasson A, Bø K, Brubaker LP, DeLancey JO, Klarskov P, et al.** The standardization of terminology of female pelvic organ prolapse and pelvic floor dysfunction. *Am J Obstet Gynecol* 1996; 175(1):10-7.
11. **Bland DR, Earle BB, Vitolins MZ, Burke G.** Use of the Pelvic Organ Prolapse staging system of the International Continence Society, American Urogynecologic Society, and Society of Gynecologic Surgeons in perimenopausal women. *Am J Obstet Gynecol* 1999; 181(6):1324-7.
12. **Anger JT, Raz S, Rodríguez LV.** Severe cystocele: optimizing results. *Curr Urol Rep* 2007; 8(5):394-8.
13. **Sung VW, Rogers RG, Schaffer JI, Balk EM, Uhlig K, Lau J, et al; Society of Gynecologic Surgeons Systematic Review Group.** Graft use in transvaginal pelvic organ prolapse repair: a systematic review. *Obstet Gynecol* 2008; 112(5):1131-42.
14. **Lamblin G, Van-Nieuwenhuysse A, Chabert P, Le-bail-Carval K, Moret S, Mellier G.** A randomized controlled trial comparing anatomical and functional outcome between vaginal colposuspension and transvaginal mesh. *Int Urogynecol J* 2014; 25(7):961-70.