

Utilización de placas costales de titanio en la reconstrucción de grandes defectos de la pared torácica postresección de tumores

Dres. Leonardo Toscano*, Ulises Parada†, Daniel Terra‡, Siul Salisbury§

Cirugía de Tórax, Instituto del Tórax, Departamento de Cirugía, Hospital de Clínicas, Universidad de la República.

Resumen

La reconstrucción de grandes defectos de la pared torácica continúa siendo un tema controversial. Las complicaciones por este tipo de resecciones van de 46% a 69% con los antiguos materiales de osteosíntesis. La reciente incorporación del titanio, debido a que es inoxidable, químicamente inerte y que rápidamente se adapta a la forma de la pared torácica, lo hace un material ideal para este tipo de procedimientos.

Se presenta el caso clínico de un paciente de 54 años, portador de enfermedad de Von Recklinghausen, en el que se realiza resección de un tumor de la cara anterolateral derecha del tórax, que incluye cuatro arcos costales y sus correspondientes cartílagos reconstruyéndose con placas de titanio y malla de Prolene. El paciente evolucionó favorablemente en el posoperatorio, sin complicaciones. Este tipo de sistemas de osteosíntesis con placas de titanio MatrixRib® brindan un material seguro y con buenos resultados tanto funcionales como cosméticos.

Palabras clave: TITANIO
PARED TORÁCICA
NEOPLASIAS TORÁCICAS
PROCEDIMIENTOS QUIRÚRGICOS TORÁCICOS

Key words: TITANIUM
THORACIC WALL
THORACIC NEOPLASMS
THORACIC SURGICAL PROCEDURES

* Asistente del Departamento de Cirugía de Tórax del Hospital de Clínicas, Facultad de Medicina, Universidad de la República, Uruguay.

† Residente de Cirugía, Hospital de Clínicas, Facultad de Medicina, Universidad de la República, Uruguay.

‡ Prof. Adjto. de la Clínica Quirúrgica "F", Hospital de Clínicas, Facultad de Medicina, Universidad de la República, Uruguay.

§ Prof. Agdo. del Departamento de Cirugía de Tórax del Hospital de Clínicas, Facultad de Medicina, Universidad de la República, Uruguay.

Correspondencia: Dr. Leonardo Toscano. Miguel Grau 3785, Apto. 401. Montevideo, Uruguay. Correo electrónico: leonardo.toscano@vera.com.uy

Conflicto de intereses: los autores declaran no tener conflicto de intereses con la empresa importadora del sistema de osteosíntesis MatrixRib® en Uruguay desde el punto de vista económico ni logístico.

Recibido: 9/2/15

Aceptado: 10/8/15

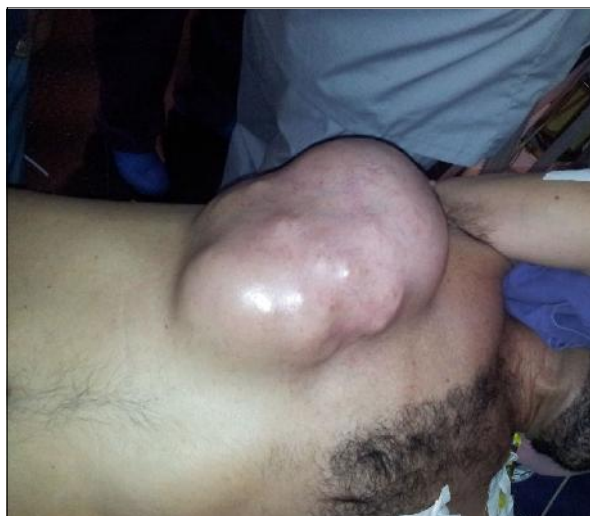

Figura 1. Paciente en decúbito lateral izquierdo donde se muestra la voluminosa tumoración de la pared torácica.

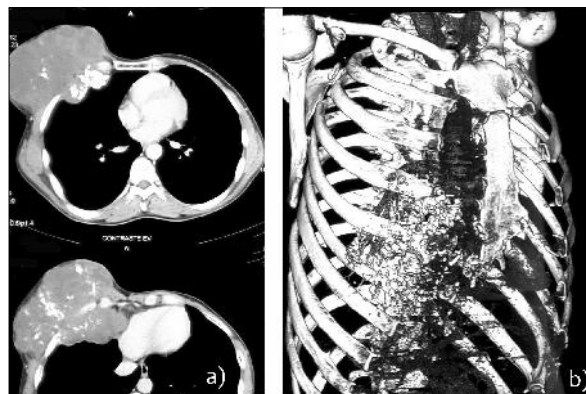


Figura 2. a) Se muestra tomografía preoperatoria donde se evidencia la gran tumoración de 150 por 120 por 125 mm que compromete del quinto al séptimo arcos costales derechos. La misma presenta áreas de calcificaciones difusas y desplaza estructuras intratorácicas y diafragma. b) Reconstrucción tridimensional, de gran ayuda para planificar la cirugía.

Introducción

La reconstrucción de grandes defectos de la pared torácica continúa siendo un tema controversial. Los tumores primarios de la pared torácica son infrecuentes, por lo tanto la reconstrucción de defectos de espesor completo son un desafío para el cirujano torácico⁽¹⁾.

Las complicaciones a las que está expuesto el paciente por este tipo de resecciones son frecuentes y van de 46% a 69%, según Deschamps⁽²⁾, siendo la más frecuente la insuficiencia respiratoria que está presente en hasta el 27% de los pacientes⁽³⁾.

Históricamente se han utilizado numerosos materiales para la reconstrucción de la pared torácica, con resultados diversos según las diferentes series. En los últimos años se propuso como una opción el titanio, publicándose estudios con excelentes resultados.

Los objetivos de este tipo de cirugía son principalmente dos: lograr una resección con margen oncológico libre y la restitución de la función de la caja torácica mediante su reconstrucción con o sin cobertura muscular.

Presentamos el caso de un paciente a quien se le reseccó un tumor de pared torácica de gran tamaño y se realizó la reconstrucción de la misma mediante costillas de titanio MatrixRib® y malla de Prolene.

Caso clínico

Paciente de 54 años, sexo masculino, exfumador, portador de enfermedad de Von Recklinghausen. Operado en dos oportunidades por neurofibromas de rodilla y muslo derecho.

Presenta tumoración en cara anterior de hemitórax derecho de 25 cm de diámetro (figura 1). Se realiza tomografía de tórax que evidencia tumor parietal derecho de 15,0 por 12,0 por 12,5 cm que compromete los arcos costales y cartílagos costales del quinto al séptimo (figura 2). El paciente difiere la cirugía durante un período de tres meses duplicando el volumen, por lo que reconsulta. Presenta pruebas funcionales respiratorias normales con volumen espirado en primer segundo (VEF1) de 95% y una capacidad de difusión de monóxido de carbono (DLCO) normal.

En el procedimiento se realiza la resección en bloque que comprende el espesor completo de la pared torácica entre la quinta y octava costilla junto con los cartílagos correspondientes. Se reconstruye con tres placas de titanio y malla de Prolene. Se rota sector anterior del serrato mayor con la finalidad de cubrir la malla. Es extubado en sala de operaciones, no requiriendo asistencia ventilatoria (figura 3).

Presenta una evolución favorable en el posoperatorio sin movimiento paradójico de tórax, sin infección ni falla respiratoria. Fue dado de alta al décimo día.

La anatomía patológica (figura 4) informa que el peso de la pieza fue de 1.912 gramos, dimensiones de 19 por 18 por 10,5 cm, con un área total de 268 cm², que corresponde a un volumen de 1.054 cm³. El tumor midió 17 por 13 por 11 cm, lo que corresponde a un volumen total de 736 cm³. Las secciones corresponden a una proliferación mesenquimática de tipo condroide, compuesta por condrocitos estrellados, con escaso

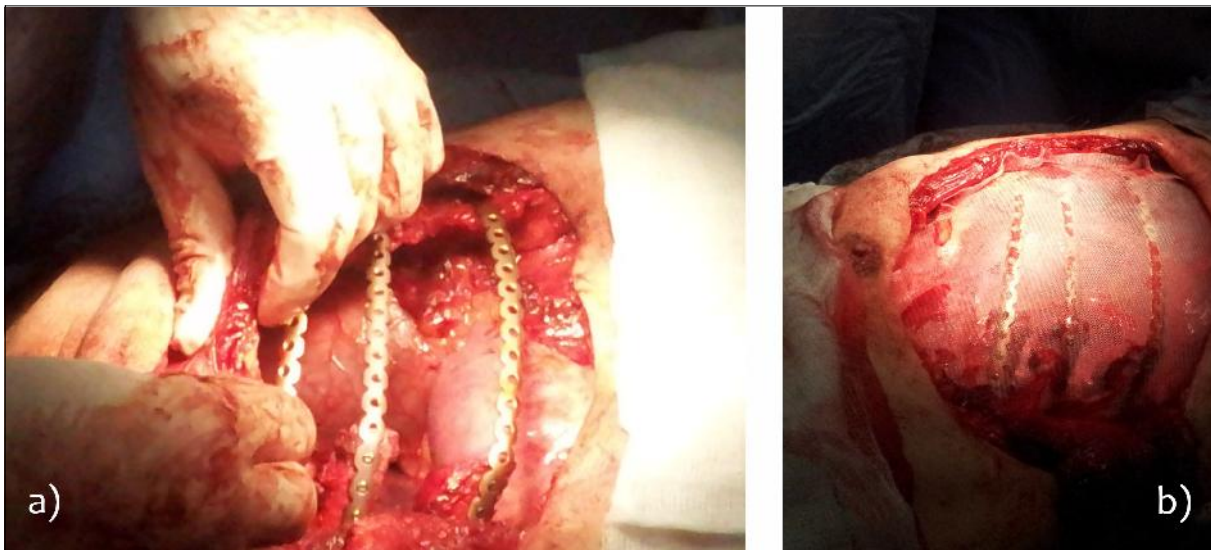

Figura 3. a) La resección se completó y se colocan las prótesis de titanio al sector de parrilla costal remanente. b) La misma se cubre con una malla de polipropileno a tensión para mantener la forma de la pared torácica, evitando la herniación del pulmón subyacente.

pleomorfismo, sin mitosis ni necrosis, que corresponde a un condrosarcoma de bajo grado de malignidad.

Al año de la cirugía el paciente se encuentra asintomático, sin dolor ni limitación funcional, con un satisfactorio resultado cosmético (figura 5). Se realizó espirometría de control presentando un VEF1 de 87% y una tomografía computada de tórax que no evidencia recidiva local ni a distancia.

Discusión

El objetivo principal en todas las resecciones de la pared torácica es conseguir un margen libre de tumor de más de 3 cm (R0) que involucre los espacios intercostales superior e inferior así como las partes blandas adyacentes⁽⁴⁾.

Los defectos de la pared torácica menores de 5 cm de diámetro, en especial de localización posterior o apical, pueden cerrarse directamente. En aquellos de mayor tamaño de localización anterior que comprometa el esternón o que involucre más de tres costillas es necesario reconstruir el defecto para lograr la estabilidad de la caja torácica^(5,6).

Los objetivos que se persiguen mediante la reconstrucción de la pared torácica son principalmente dos: (1) recomponer la estructura rígida que brinda protección a los órganos intratorácicos o su herniación, y (2) restituir la mecánica de la pared torácica evitando el movimiento paradójico durante la respiración^(2,5).

De las series más grandes de resección de tumores de pared torácica, Weyant y colaboradores⁽³⁾ reportan una mortalidad de 3,8% y hasta un 3% de falla respiratoria,

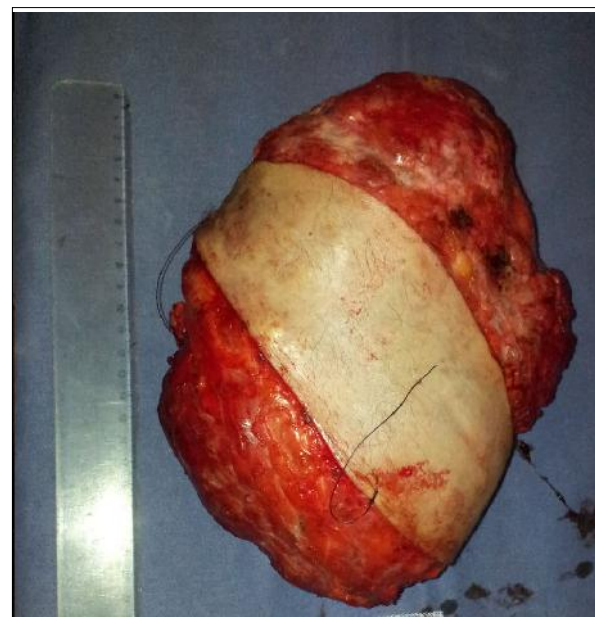

Figura 4. Pieza de anatomía patológica de 19 por 18 por 10,5 cm, con un área total de 268 cm², cuyo resultado definitivo correspondió a sarcoma de bajo grado.

con un área media de resección de 80 cm² y una media de tres costillas^(1,2,4,7). La reconstrucción debe ser realizada en un solo paso según Lardinois y colaboradores, lo que favorece la extubación temprana del paciente y disminuye las complicaciones posoperatorias⁽⁸⁾. La reexpansión

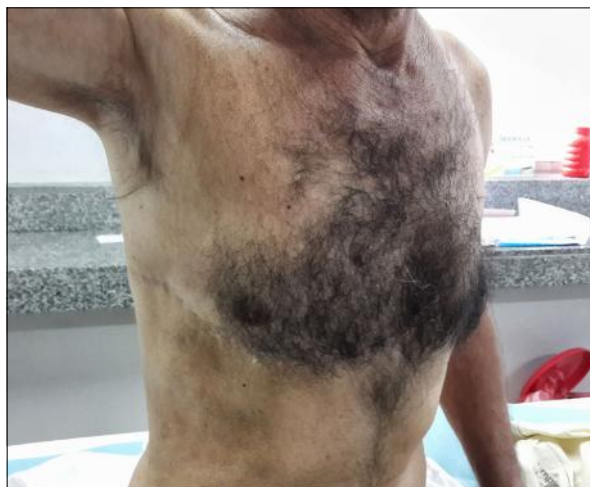

Figura 5. Imagen del paciente al año de la cirugía, se evidencia el buen resultado mecánico y cosmético, sin recidivas locales.

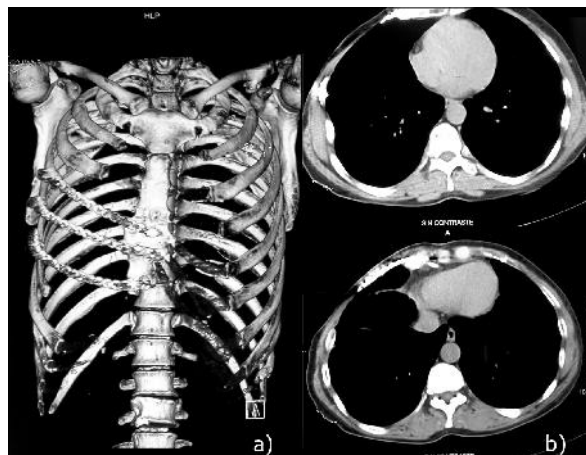


Figura 6. a) Reconstrucción tridimensional. b) Tomografía de control donde se evidencia la simetría de ambos hemitórax, no habiendo evidencia de recidiva local ni a distancia.

pulmonar temprana es uno de los principales objetivos de la reconstrucción de la pared torácica⁽⁹⁾.

En este sentido, desde la década de 1980 se han empleado diferentes tipos de injertos tanto autólogos como sintéticos, siendo estos últimos los más utilizados. Los más usados históricamente son resina acrílica, silicona, polietileno, polipropileno (malla de Marlex[®] o Prolene[®]) y politetrafluoroetileno (Gore-Tex[®])^(2,10). Además, existen costillas de acrílico, desarrolladas por Crosa en nuestro país, que pueden ser usadas para este fin.

De todos los materiales el más frecuentemente usado es el sándwich de metilmetacrilato⁽¹¹⁾. Estos materiales brindan una cobertura adecuada a las grandes resecciones de la pared torácica, pero son incapaces de restablecer la forma del tórax debido a la dificultad de modelarlos precisamente. Además, no brindan la continuidad anatómica de la costilla que es necesaria para preservar la mecánica respiratoria con un movimiento coordinado de la pared torácica. Esto lleva a pérdida del volumen intratorácico y reexpansión inadecuada del tórax debido a su rigidez⁽³⁾.

Los sistemas que usan placas de titanio brindan un sistema de bajo peso pero de gran rigidez. Las ventajas de este material están relacionadas con la alta relación entre fortaleza y peso, puede integrarse al hueso (lo que fortalece la reconstrucción con el paso del tiempo), es resistente a la infección y no presenta interferencia con la tomografía computada y puede ser usado en resonadores magnéticos, lo que facilita el seguimiento del paciente⁽⁹⁾.

Además, las placas de titanio se adaptan a la curvatura del tórax, manteniendo su forma y por lo tanto su volumen. Y, por último, el movimiento de las placas se

adapta a los movimientos del tórax, lo cual mejora la reexpansión pulmonar y la mecánica respiratoria.

Existen dos tipos de sistemas de osteosíntesis torácicas con placas de titanio: el sistema STRATOS (Strasburg Thoracic Osteosyntheses System; MedXpert, Heitersheim, Germany) y el sistema MatrixRib[®] (de Synthes). El primer sistema utiliza grapas que se fijan al extremo de cada costilla con tornillos, las cuales se unen con barras de titanio. El sistema MatrixRib[®] fija la placa directamente a la costilla con tornillos, teniendo como ventaja que no precisa resección del periostio (lo que permite la máxima conservación vascular). En nuestro país, este último es el único sistema de placas de fijación con el que contamos.

Este tipo de dispositivos está contraindicado en niños durante la etapa de crecimiento, infección activa, hipersensibilidad sospechada o conocida a los metales y cuando no es adecuado el entrenamiento del cirujano en las técnicas requeridas para la implantación del dispositivo.

La dificultad más importante que se establece con este tipo de materiales de osteosíntesis es la necesidad de contar con un segmento de costilla posterior no patológico donde amarrar con tornillos la costilla metálica⁽¹²⁾.

La utilización de mallas de polipropileno (Prolene), politetrafluoroetileno (GoreTex) o Marlex entre las placas de titanio evita la herniación pulmonar y evita el contacto del pulmón con las prótesis. Se han demostrado excelentes resultados con diferentes tipos de mallas sintéticas con o sin flaps musculares⁽¹³⁻¹⁵⁾. Se prefirió la utilización de polipropileno dado que es porosa y permite el pasaje de líquido entre el espacio celular subcutáneo y el

espacio pleural que fácilmente es eliminado por el drenaje pleural, lo que disminuye la posibilidad de seroma.

Los pacientes con síndrome de Von Recklinghausen con alteración del gen NF1 tienen un riesgo incrementado de desarrollar sarcomas de partes blandas. Los más frecuentes son los tumores malignos de la vaina de nervios periféricos, que en un 15% puede contener componente epitelioides o heterogéneo que en la evolución puede presentar diferenciación divergente hacia cartílago entre otros tejidos^(16,17).

En esta experiencia se muestra que la utilización del sistema de osteosíntesis de placas de titanio MatrixRib® en resecciones amplias de pared torácica de espesor completo es un procedimiento seguro y con buenos resultados tanto funcionales como cosméticos.

Debemos destacar que no hay publicaciones nacionales con respecto a la utilización de placas de titanio para la reparación de defectos completos de la pared torácica, siendo esta la primera en este sentido en nuestro país.

Abstract

Reconstruction of full thickness thoracic wall defects remains a controversial topic, with older osteosynthesis materials complication rates ranging from 46 to 69%. Recent introduction of titanium in the making of the plates, makes this material ideal for this type of procedures due to being stainless, chemically inert and the fact that the ribs adapt correctly to the thorax shape.

We present the case of a 56 year old male, with Von Recklinghausen disease in whom we performed a resection of an anteroateral chest wall tumor, which included four costal arches and the corresponding cartilage. Reconstruction with titanium plates and prolene mesh was performed. The patient had no postoperative complications. This osteosynthesis system with titanium plates matrix rib provides both functional, safe and good cosmetic results.

Resumo

A reconstrução de grandes defeitos da parede torácica continua sendo um tema controversial. As complicações por este tipo de ressecções variam entre 46% a 69% dos casos com os antigos materiais de osteosíntese. A recente incorporação do titânio, um material inoxidável, quimicamente inerte e que se adapta rapidamente à forma da parede torácica, faz com que seja um material ideal para este tipo de procedimentos.

Apresenta-se o caso clínico de um paciente de 54 anos, portador de doença de Von Recklinghausen, que foi submetido à ressecção de um tumor da parede antero-lateral direita do tórax, que incluiu quatro arcos costais e as correspondentes cartilagens e reconstrução com placas de titânio e malha de Prolene. O paciente teve uma

evolução favorável no pós-operatório, sem complicações. Este tipo de sistemas de osteosíntese com placas de titânio MatrixRib® oferecem um material seguro com bons resultados tanto funcionais como cosméticos.

Bibliografía

1. **Berthet JP, Wihlm JM, Canaud L, Joyeux F, Cosma C, Hireche K, et al.** The combination of polytetrafluoroethylene mesh and titanium rib implants: an innovative process for reconstructing large full thickness chest wall defects. *Eur J Cardiothorac Surg* 2012; 42(3):444-53.
2. **Deschamps C, Tirnaksiz BM, Darbandi R, Trastek VF, Allen MS, Miller DL, et al.** Early and long-term results of prosthetic chest wall reconstruction. *J Thorac Cardiovasc Surg* 1999; 117(3):588-91.
3. **Weyant MJ, Bains MS, Venkatraman E, Downey RJ, Park BJ, Flores RM, et al.** Results of chest wall resection and reconstruction with and without rigid prosthesis. *Ann Thorac Surg* 2006; 81(1):279-85.
4. **Incarbone M, Pastorino U.** Surgical treatment of chest wall tumors. *World J Surg* 2001; 25(2):218-30.
5. **Berthet JP, Canaud L, D'Annoville T, Alric P, Marty-Ané CH.** Titanium plates and Dualmesh: a modern combination for reconstructing very large chest wall defects. *Ann Thorac Surg* 2011; 91(6):1709-16.
6. **Gonfiotti A, Santini PF, Campanacci D, Innocenti M, Ferrarello S, Caldarella A, et al.** Malignant primary chest-wall tumours: techniques of reconstruction and survival. *Eur J Cardiothorac Surg* 2010; 38(1):39-45.
7. **Campbell RM Jr, Smith MD, Mayes TC, Mangos JA, Willey-Courand DB, Kose N, et al.** The effect of opening wedge thoracostomy on thoracic insufficiency syndrome associated with fused ribs and congenital scoliosis. *J Bone Joint Surg Am* 2004; 86-A(8):1659-74.
8. **Lardinois D, Müller M, Furrer M, Banic A, Gugger M, Krueger T, et al.** Functional assessment of chest wall integrity after methylmethacrylate reconstruction. *Ann Thorac Surg* 2000; 69(3):919-23.
9. **Coonar AS, Wihlm JM, Wells FC, Qureshi N.** Intermediate outcome and dynamic computerised tomography after chest wall reconstruction with the STRATOS titanium rib bridge system: video demonstration of preserved bucket-handle rib motion. *Interact Cardiovasc Thorac Surg* 2011; 12(1):80-1.
10. **Gimferrer JM, Belda J, Catalán M, Callejas MA, Canalis E, Serra M.** Experiencia en el tratamiento quirúrgico de los tumores primarios malignos de la pared torácica. *Cir Esp* 2003; 73(2):110-3.
11. **McCormack PM.** Use of prosthetic materials in chest-wall reconstruction: assets and liabilities. *Surg Clin North Am* 1989; 69(5):965-76.
12. **Berthet JP, D'Annoville T, Canaud L, Marty-Ané CH.** Use of the titanium vertical ribs osteosynthesis system for reconstruction of large posterolateral chest wall defect in lung cancer. *Interact Cardiovasc Thorac Surg* 2011; 13(2):223-5.

13. **Dang NC, Siegel SE, Phillips JD.** Malignant chest wall tumors in children and young adults. *J Pediatr Surg* 1999; 34(12):1773-8.
14. **Mansour KA, Thourani VH, Losken A, Reeves JG, Miller JI Jr, Carlson GW, et al.** Chest wall resections and reconstruction: a 25-year experience. *Ann Thorac Surg* 2002; 73(6):1720-5.
15. **Arnold PG, Pairolero PC.** Chest-wall reconstruction: an account of 500 consecutive patients. *Plast Reconstr Surg* 1996; 98(5):804-10.
16. **Ducatman BS, Scheithauer BW.** Malignant peripheral nerve sheath tumors with divergent differentiation. *Cancer* 1984; 54(6):1049-57.
17. **Guo A, Liu A, Wei L, Song X.** Malignant peripheral nerve sheath tumors: differentiation patterns and immunohistochemical features - a mini-review and our new findings. *J Cancer* 2012; 3:303-9.