

Cistoadenocarcinoma primario: excepcional etiología de un tumor quístico retroperitoneal. Primera comunicación nacional

Dres. Daniel González*, Alejandro Ettlin†, Luis Ruso‡

Servicio de Cirugía del Hospital Florida. Unidad Docente Asistencial - Clínica Quirúrgica 3. Hospital Maciel. Facultad de Medicina. Universidad de la República. Montevideo, Uruguay

Resumen

El cistoadenocarcinoma primario retroperitoneal es una enfermedad excepcional, siendo este el primer caso publicado en la literatura nacional. Su diagnóstico, en la totalidad de los casos comunicados, es anatomopatológico luego del estudio definitivo de la pieza. Es debatida la extensión de la resección quirúrgica en caso de no existir compromiso de estructuras vecinas. El tratamiento adyuvante se justifica cuando se produce la rotura de la tumoración o existe compromiso locorregional.

Se presenta el caso clínico de una paciente de 29 años que consultó por dolor en flanco derecho, en la cual se constató una tumoración a dicho nivel. Tomográficamente se confirmó la existencia de un proceso quístico, al cual se le realizó la excéresis quirúrgica completa junto a un sector de pared abdominal. El informe de anatomía patológica confirmó un cistoadenocarcinoma primario retroperitoneal.

No se realizó tratamiento adyuvante, presentando buena evolución a 11 meses de la cirugía, sin evidencias de enfermedad.

Palabras clave: CISTOADENOCARCINOMA MUCINOSO.
NEOPLASIAS RETROPERITONEALES.

Keywords: CYSTADENOCARCINOMA, MUCINOUS.
RETROPERITONEAL NEOPLASMS.

*Profesor Adjunto de Clínica Quirúrgica 3. Hospital Maciel. Facultad de Medicina, Universidad de la República. Jefe del Servicio de Cirugía del Hospital Florida. Ministerio de Salud Pública. Uruguay.
† Médico Cirujano del Hospital Florida. Ministerio de Salud Pública. Uruguay.

‡ Profesor Titular de Clínica Quirúrgica 3. Hospital Maciel. Facultad de Medicina, Universidad de la República. Uruguay.

Correspondencia: Dr. Daniel González
Atanasio Sierra 3653. CP 94000. Florida, Uruguay.
Correo electrónico: danielalfredogg@gmail.com
Recibido: 5/4/01.
Aceptado: 25/4/01.

Introducción

El cistoadenocarcinoma primario retroperitoneal constituye una enfermedad escasamente referida en la literatura internacional, superando en el momento actual los 50 casos⁽¹⁾. Esta es la primera comunicación nacional. Fue descrita por primera vez por Roth⁽²⁾ en el año 1977. A partir de esa fecha sólo se han publicado casos únicos y dos en forma excepcional⁽³⁻⁵⁾.

El objetivo de esta presentación es comunicar un nuevo caso de esta enfermedad caracterizada por su muy baja prevalencia.

Caso clínico

Mujer de 29 años, sin antecedentes patológicos, que consultó en emergencia por dolor en flanco derecho, de aparición brusca, sin vinculación digestiva, urinaria, traumática, ni de actividad infecciosa en curso.

Al examen físico se destacó: apirética, bien coloreada, buen estado nutricional. Abdomen: tumoración en flanco derecho, redondeada, bien delimitada, dolorosa, de 15 por 15 cm sin contacto lumbar interno ni pelteo.

Se solicitó tomografía axial computarizada que informó: "Por debajo del segmento 6 hepático y aparentemente en cavidad peritoneal libre, se constata extenso proceso de densidad quística con múltiples tabiques en su interior de 143 por 142 mm de diámetro mayor, de gruesa pared pero que no se modifica con el contraste" (figura 1).

"El proceso de referencia se extiende caudalmente hasta fosa ilíaca derecha y en íntimo contacto con el músculo psoas ilíaco ipsilateral".

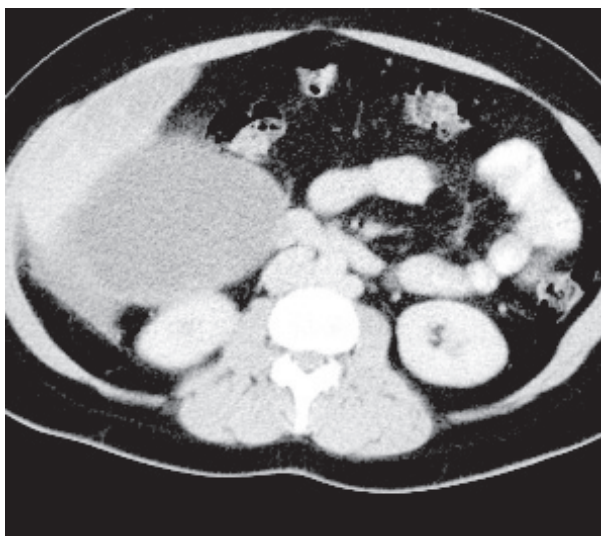

Figura 1. Tomografía axial computarizada. Tumoración quística ubicada por delante del riñón derecho, debajo del hígado, desplazando colon e intestino delgado hacia adelante

Operación: incisión transversa de flanco derecho. De la exploración se destacó una tumoración quística que se encuentra en el retroperitoneo, por delante del riñón, desplazando el colon ascendente y ángulo derecho e infiltrando el sector adyacente de la pared abdominal que se resecó en bloque con la totalidad del tumor.

La paciente evolucionó sin incidentes. Alta al quinto día de posoperatorio.

Anatomía patológica: apertura de la pieza, la cual contiene contenido gelatinoso, con sus paredes gruesas y tabiques en su interior (figura 2). Histología: los fragmentos examinados se encuentran constituidos por una proliferación celular atípica de estirpe epitelial, con áreas tubulares, papilares y quísticas, con los caracteres de un cistoadenocarcinoma bien diferenciado. Se destaca la presencia de prominente necrosis (figura 3). No se informó infiltración parietal.

De acuerdo con opinión del oncólogo no se realizó tratamiento adyuvante.

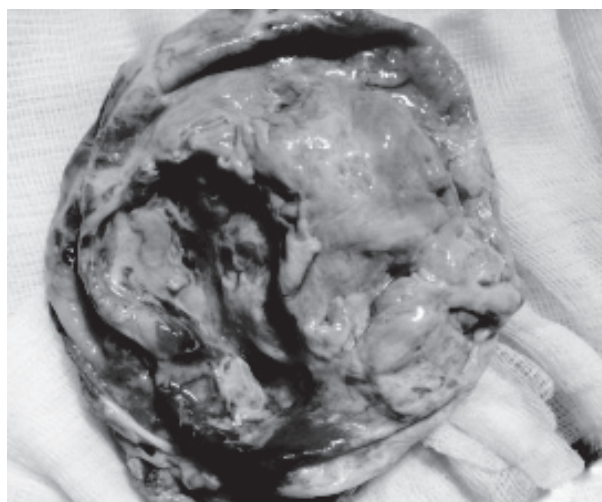


Figura 2. Aspecto de la cara interna de la pared de la tumoración

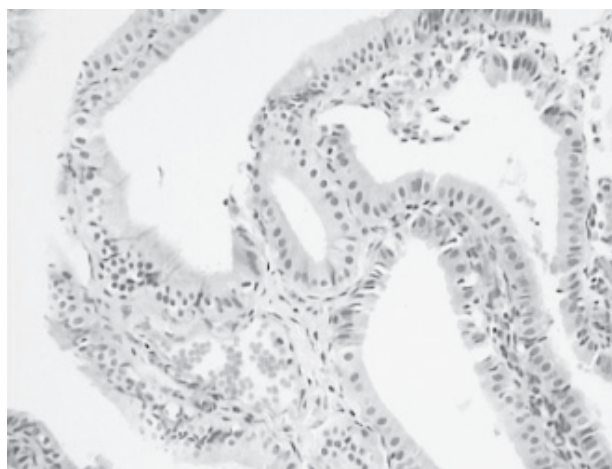


Figura 3. Características histológicas de la tumoración

A 11 meses de la cirugía, la paciente permanece asintomática y el control tomográfico no evidenció recidivas ni lesiones a distancia.

Discusión y comentarios

Dentro de los tumores quísticos retroperitoneales los cistoadenocarcinomas primarios son excepcionales; predominan en el sexo femenino y en la cuarta década de la vida. Por su baja prevalencia no es habitual su planteo diagnóstico en el pre como en el intraoperatorio, siendo su diagnóstico, en definitiva, anatomopatológico.

Muchos aspectos de esta enfermedad continúan hoy día siendo una incertidumbre⁽⁶⁾. Morfológicamente los cistoadenocarcinomas presentan una pared gruesa, cuya superficie es irregular con algunas excrescencias, tal cual se observa en el caso presentado. Este aspecto no es propio de las lesiones benignas retroperitoneales y debe sugerirnos que se trata de un proceso maligno. Se sugiere que se origina en un proceso de metaplasia celómica, que se produciría en el seno de una invaginación del mesotelio parietal posterior, el cual quedaría incluido en el retroperitoneo bajo la forma de quistes que progresarían desde la metaplasia al carcinoma.

Otro aspecto controversial lo constituye la punción y aspiración con aguja fina, tal cual lo comunican algunos autores^(7,8). No compartimos esta conducta en un proceso sin clara presunción etiológica, porque podríamos estar contribuyendo a la diseminación de la enfermedad, sea esta maligna o parasitaria.

El tratamiento tampoco queda excluido del debate, especialmente la extensión de la resección⁽⁸⁾. Nosotros estimamos que ante el hallazgo imagenológico de una tumoración quística retroperitoneal debe indicarse el tratamiento quirúrgico y no insistir con otras maniobras invasivas. Asociar una histerectomía y anexectomía es muy discutido. Su planteo se basa en la presunción de su origen a partir de tejido ovárico heterotópico. Sin embargo, en los casos en los cuales se realizó, no se demostró enfermedad a dicho nivel⁽⁹⁾. El tratamiento adyuvante está recomendado en caso de haberse producido la ruptura en el intraoperatorio o existencia de invasión de estructuras vecinas⁽¹⁰⁾. En este caso, si bien en la exploración intraoperatoria parecía haber infiltración parietal, la misma no se confirmó en el estudio anatomopatológico de la pieza, por lo cual no se indicó tratamiento adyuvante.

Summary

Primary retroperitoneal cystoadenocarcinoma is an exceptional disease, being this the first case published in the national literature.

Diagnosis, in all of the cases reported is anatomopatho-

logical, subsequent to the final study of the sample. Surgical resection extension is debated if there is no compromise of neighboring structures. Adjuvant treatment is justified when the tumor is broken or there is locoregional compromise.

We present the clinical case of a 29 year old patient who consulted for right flank pain, where a tumor was identified. Ultrasound confirmed the existence of a cystic process, and complete surgical abscission/exeresis was performed next to an area in the in the abdominal wall. Anatomopathological report confirmed a primary retroperitoneal cystoadenocarcinoma.

No adjuvant treatment was applied, evolution was good 11 months after surgery, no evidence of the disease.

Résumé

Le cystadénocarcinome primaire rétro péritonéal est une maladie rare ; il s'agit donc du premier cas publié dans le pays. Son diagnostic, dans la plupart des cas rapportés, est anatomopathologique après l'étude de la pièce. L'extension de la résection chirurgicale, en cas de non engagement des structures voisines, en est polémique. Le traitement adjuvant est justifié en cas de rupture de la tumeur ou d'engagement locorégional.

On présente le cas clinique d'une patiente de 29 ans qui a consulté par douleur au côté droit où une tumeur fut constatée. La tomographie confirme l'existence d'un processus kystique qui subit l'exérèse chirurgicale complète ainsi qu'un secteur de la paroi abdominale. Le rapport d'anatomie pathologique confirme un cystadénocarcinome primaire rétro péritonéal.

Après onze mois de la chirurgie, l'évolution est bonne, sans traitement adjuvant ni signes de la maladie.

Resumo

O cistoadenocarcinoma primário retroperitoneal é uma doença rara, sendo este o primeiro caso publicado na literatura nacional. Em todos os casos publicados seu diagnóstico foi realizado por anatomia patológica do exame definitivo do material. A extensão da ressecção cirúrgica quando não se observa compromisso das estruturas próximas é motivo de debate. O tratamento adjuvante é justificado quando há ruptura do tumor ou se registra compromisso regional.

Descreve-se o caso clínico de uma paciente de 29 anos que consultou por dor no flanco direito onde se constatou a presença de uma tumoração.

Uma tomografia computada confirmou a existência de um processo cístico, que foi ressecado completamente juntamente com um setor da parede abdominal. O exame de anatomia patológica confirmou um cistoadenocarcino-

ma primário retroperitoneal.

A paciente não recebeu tratamento adjuvante apresentado boa evolução 11 meses depois da cirurgia, sem evidências de patologia.

Bibliografía

1. **Hrora A, Reggoug S, Jallal H, Sabbah F, Benamer A, Alaoui M, et al.** Primary retroperitoneal mucinous cystadenocarcinoma in a male patient: a case report. *Cases J* 2009; 2: 7196.
2. **Roth LM, Ehrlich CE.** Mucinous cystadenocarcinoma of the retroperitoneum. *Obstet Gynecol* 1977; 49(4): 486-8.
3. **Lee IW, Ching KC, Pang M, Ho TH.** Two cases of primary retroperitoneal mucinous cystadenocarcinoma. *Gynecol Oncol* 1996; 63(1): 145-50.
4. **de León DC, Pérez-Montiel D, Chanona-Vilchis J, Dueñas-González A, Villavicencio-Valencia V, Zavala-Casas G.** Primary retroperitoneal mucinous cystadenocarcinoma: report of two cases. *World J Surg Oncol* 2007; 5: 5.
5. **Meizoso T, Navas R, Alijo F, Mestre MJ, Sánchez-Simón R, Agra-Pujol C, et al.** Cistoadenocarcinoma mucinoso retroperitoneal: presentación de un caso. *Rev Esp Patol* 2009; 42(4): 305-8.
6. **Tjalma WA, Vaneerdeweg W.** Primary retroperitoneal mucinous cystadenocarcinomas are a distinct entity. *Int J Gynecol Cancer* 2008; 18(1): 184-8.
7. **Pearl ML, Valea F, Chumas J, Chalas E.** Primary retroperitoneal mucinous cystadenocarcinoma of low malignant potential: a case report and literature review. *Gynecol Oncol* 1996; 61(1): 150-2.
8. **Kessler TM, Kessler W, Neuweiler J, Nachbur BH.** Treatment of a case of primary retroperitoneal mucinous cystadenocarcinoma: Is adjuvant hysterectomy and bilateral salpingo-oophorectomy justified? *Am J Obstet Gynecol* 2002; 187(1): 227-32.
9. **Moral González M, García-Blanch de Benito G, Sánchez Gil A, Díaz García GA, Cuberes Monserrat R.** Cistoadenocarcinoma mucinoso retroperitoneal primario. *Cir Esp* 2008; 84(3): 169-71.
10. **Tenti P, Carnevali L, Tateo S, Durola R.** Primary mucinous cystadenocarcinoma of the retroperitoneum: two cases. *Gynecol Oncol* 1994; 55(2): 308-12.