

Incidencia de complicaciones arteriales y biliares en pacientes trasplantados de hígado en Uruguay y utilidad de la ecografía Doppler para el diagnóstico de las mismas

Dres. Elbio Kuster*, Eduardo Ferencz*, Nurses Inés Lavega†, Sara González†, Dres. Paola Scalone‡, Martín Harguindeguy§, Alejandro Leites§, Solange Gerona‡

Servicio de Enfermedades Hepáticas. Hospital Central de las Fuerzas Armadas.
Montevideo, Uruguay

Resumen

Introducción: *el trasplante hepático constituye actualmente el tratamiento de elección de las hepatopatías crónicas en fase terminal. Este trabajo constituye el primer reporte sobre el tema a nivel nacional.*

Objetivos: *evaluar la incidencia de complicaciones arteriales y biliares en pacientes trasplantados de hígado en Uruguay y determinar el rendimiento de la ecografía Doppler para el diagnóstico de las mismas.*

Material y método: *se estudiaron retrospectivamente 13 trasplantes de hígado llevados a cabo en 12 pacientes entre marzo de 1998 y noviembre de 2001. En todos ellos se realizó ecografía Doppler.*

Resultados: *se diagnosticaron complicaciones arteriales en seis casos (estenosis: n = 3; trombosis: n = 1; trombosis y estenosis: n = 1; robo esplénico: n = 1) y complicaciones biliares en cuatro (estenosis: n = 2; estenosis y fuga: n = 2).*

La sensibilidad de la ecografía Doppler para la detección de complicaciones arteriales y biliares fue de 83% y 50%, respectivamente.

Conclusiones: *la incidencia de complicaciones arteriales fue mayor a la referida por otros grupos en tanto la incidencia de complicaciones biliares fue similar. La ecografía Doppler demostró ser de utilidad para la detección de ambas complicaciones.*

Palabras clave: *TRASPLANTE DE HÍGADO - efectos adversos.
ULTRASONOGRAFÍA DOPPLER - métodos.*

* Sección Ecografía Doppler.

† Sección Enfermería.

‡ Sección Hepatología.

§ Sección Cirugía.

Servicio de Enfermedades Hepáticas del Hospital Central de las Fuerzas Armadas. Montevideo, Uruguay.

Correspondencia: Dr. Elbio Kuster

Parra del Riego 1017, CP 11300 - Montevideo, Uruguay.

Correo electrónico:

Recibido: 8/3/06.

Aceptado: 16/4/07.

Introducción

El trasplante hepático (TH) constituye actualmente el tratamiento de elección de las hepatopatías crónicas en fase terminal⁽¹⁾. Si bien es un tratamiento utilizado desde hace más de dos décadas en varios países, en Uruguay es una opción terapéutica relativamente reciente, no existiendo reportes sobre el tema hasta la fecha. En diferentes series las complicaciones postrasplante de tipo arterial y biliar son relativamente frecuentes. Las biliares son responsables de una elevada morbilidad⁽²⁾, en tanto las arteriales pueden comprometer la viabilidad del injerto y la vida del paciente^(3,4), por lo que su diagnóstico precoz adquiere una especial importancia. Sin embargo, sus manifestaciones clínicas y paraclínicas son inespecíficas. La ecografía en tiempo real combinada con Doppler es el método que permite un diagnóstico más precoz de las mismas de manera no invasiva con un alto rendimiento diagnóstico^(5,6).

Objetivos

Evaluar la incidencia de complicaciones arteriales y biliares en los primeros pacientes trasplantados de hígado en Uruguay y determinar la utilidad de la ecografía-Doppler para el diagnóstico de las mismas.

Material y método

Se analizó retrospectivamente la evolución de 13 trasplantes de hígado llevados a cabo en 12 pacientes (nueve hombres; tres mujeres; un retrasplante) entre marzo de 1998 y noviembre de 2001, con seguimiento hasta junio de 2005, fecha hasta la cual seguían vivos siete pacientes. La edad media al momento del trasplante fue $43,3 \pm 11,1$ (rango: 21-59). Todos los pacientes eran portadores de cirrosis cuyas causas fueron: alcohol (n=5), alcohol más hemocromatosis (n=2), autoinmune (n=2), cirrosis biliar primaria (n=1), virus C (n=1) y tóxica (n=1). Se realizó una ecografía con estudio Doppler (ecografía Doppler) a todos los pacientes en las primeras 24 horas del período posoperatorio, luego cada 48-72 horas durante las dos primeras semanas, y posteriormente según la evolución clínica y paraclínica. Para tal fin se utilizaron ecógrafos de última generación con tecnología Doppler color (General Electric System Five, Milwaukee, Wisconsin, USA; Hewlett-Packard Image Point, Andover, Massachusetts, USA) con transductores convexos y sectoriales multifrecuencia con frecuencias respectivas de 5,0-1,8 y 3,6-1,5 (General Electric) y de 5,0-2,5 y 2,5-2,0 MHz (Hewlett-Packard). Los estudios fueron llevados a cabo siempre por los mismos operadores. Con la ecografía en tiempo real se estudió el hígado y la vía biliar y se dejó constan-

cia de posibles colecciones líquidas y ascitis. Con el Doppler se evaluó la arteria hepática, así como la vena porta y las venas cava inferior y suprahepáticas.

A nivel de la arteria hepática se estudió: permeabilidad y velocidad de flujo a nivel hiliar, y, a nivel de sus ramas derecha e izquierda, índice de resistencia y tiempo de aceleración sistólica. Los criterios de sospecha de estenosis fueron una velocidad sistólica a nivel hiliar mayor a 2 m/seg y/o a nivel de las ramas derecha e izquierda de la arteria hepática, un índice de resistencia inferior a 0,50 y/o un tiempo de aceleración sistólica superior a 0,08 segundos.

La trombosis arterial fue sospechada en ausencia de señal Doppler de tipo arterial a nivel del hilio hepático.

Se realizó angiografía del tronco celíaco cuando hubo alteraciones a nivel del estudio Doppler o alteraciones clínicas o paraclínicas orientadoras de complicación arterial, o ambas. Desde el punto de vista angiográfico se consideró la presencia de una estenosis significativa cuando la misma fue mayor a 50% de la luz.

Se llevó a cabo una colangiografía (transdrenaje de Kehr o endoscópica retrógrada) ante la presencia de una dilatación de la vía biliar demostrada ecográficamente o ante la sospecha de colestasis en el hepatograma (aumento de gamma GT y fosfatasa alcalina) o en la anatomía patológica (colestasis extrahepatocitaria). Se consideró ecográficamente la presencia de una vía biliar dilatada cuando el diámetro del colédoco fue mayor a 12 mm⁽⁷⁾ o los ductos intrahepáticos tuvieron un diámetro mayor a 2 mm, o ambos⁽⁸⁾.

Las técnicas de reconstrucción quirúrgica, tanto a nivel arterial como biliar, fueron en todos los casos de tipo término-terminal.

En los dos primeros pacientes trasplantados se dejó un drenaje biliar externo (tubo de Kehr) en el posoperatorio, desechándose tal pauta para los siguientes trasplantes debido al elevado índice de fugas biliares vinculadas a su uso^(9,10).

Resultados

Se llevaron a cabo un total de 140 estudios ecográficos, con una media de 11,7 estudios por paciente (rango: 4-19) y nueve estudios angiográficos de tronco celíaco, habiéndose realizado este último estudio en ocho pacientes, en uno de ellos en dos oportunidades. Se llevaron a cabo siete colangiografías (dos de ellas transdrenaje de Kehr y cinco endoscópicas retrógradas). Ambos procedimientos (angiografía y colangiografía) se realizaron en siete pacientes.

En cuanto a las complicaciones arteriales, los hallazgos fueron los siguientes: mediante ecografía Doppler se sospechó estenosis en tres pacientes, confirmándose en

todos ellos por angiografía estenosis a nivel de la anastomosis quirúrgica. En los tres pacientes se cumplieron todos los criterios ecográficos utilizados para el diagnóstico de estenosis arterial. Uno de los pacientes (caso 8) evolucionó a la trombosis luego de la reconstrucción de la anastomosis, se reintervino por segunda vez por este motivo y se le efectuó by-pass arterial con vena safena, el cual también se obstruyó dentro de las 24 horas posteriores a la intervención. El paciente falleció a las 48 horas por falla multiorgánica. Otro paciente (caso 1), en quien no se sospechó estenosis arterial mediante ecografía Doppler, evidenció mediante arteriografía (llevada a cabo al noveno día postrasplante) la presencia de estenosis a nivel de ambas arterias hepáticas de división. En este caso el motivo de realización de la arteriografía fue una mala evolución clínica. Con el fin de reparar las estenosis a nivel de las ramas de división se realizó angioplastia, complicándose el procedimiento con ruptura arterial. La paciente evolucionó hacia la falla multiorgánica, se retrasplató a las 96 horas presentando mala evolución, falleció a las 24 horas del retrasplante. Otra de las pacientes con estenosis (caso 2) se reintervino a los 32 días postrasplante efectuándosele puente con vena safena. A pesar de la permeabilidad del mismo, en la evolución la paciente instauró un rechazo severo con un gran componente de endotelialitis, con mala respuesta al tratamiento, falleciendo a los siete días de la intervención.

En dos pacientes (casos 3 y 8) se sospechó, mediante ecografía Doppler, trombosis de la arteria hepática que se confirmó en ambos casos mediante arteriografía. Uno de ellos (caso 3) presentó una trombosis sin estenosis previa, en tanto el restante (caso 8), como ya fue descrito, presentó una trombosis sobre una estenosis previa. Ambos pacientes presentaron una mala evolución y fallecieron a la semana y a las nueve semanas del trasplante, respectivamente.

Otro paciente con estenosis (caso 5) fue sometido a reconstrucción arterial a los diez días postrasplante, con buena evolución. En otro paciente, portador de una importante esplenomegalia (caso 7), se detectó en el posoperatorio inmediato a nivel del hilio hepático un flujo arterial de velocidad disminuida (0,25 m/seg), no objetivándose señal Doppler distalmente al mismo; la angiografía evidenció la presencia de un robo esplénico. El paciente era portador de una importante esplenomegalia ya constatada en los estudios pretrasplante. Los valores de velocidad a nivel de la arteria hepática se normalizaron (velocidad de flujo = 1,2 m/seg) luego del tratamiento mediante embolización de la arteria esplénica y se objetivó, a partir de ese momento, señal Doppler de características normales (índice de resistencia = 0,65; tiempo de aceleración sistólica = 0,06) distal al hilio hepático.

Tres de los estudios angiográficos fueron llevados a

cabo a pesar de que la ecografía Doppler no evidenciaba alteraciones (pacientes 6 y 12, en este último en dos oportunidades) debido a la presunción de que existía una complicación arterial. Las arteriografías tampoco evidenciaron alteraciones en ninguno de ellos.

La presunción de complicación arterial consistió en el paciente 12, en el período postrasplante inmediato, en un dolor epigástrico intenso que hizo pensar en su origen isquémico. Se descartó la causa coronaria y se decidió a continuación explorar la arteria hepática, la cual no presentó alteraciones. Al año del trasplante el paciente presentó un aumento de las transaminasas que, en ausencia de alteraciones evidenciables en la ecografía Doppler, llevó a pensar en un rechazo, por lo cual se realizó una punción biopsica hepática. La anatomía patológica evidenció un rechazo severo con componente isquémico, lo cual hizo sospechar una complicación arterial, por lo que se llevó a cabo una nueva arteriografía que también fue normal.

En el paciente 6 el hepatograma reveló un aumento de las enzimas de colestasis (gamma GT y fosfatasa alcalina) así como de las transaminasas y de las bilirrubinas, por lo que se realizó una punción biopsica hepática. La anatomía patológica mostró la presencia de ductopenia y microabscesos hepáticos, lo cual fue interpretado por el anatomopatólogo como orientador de posible lesión arterial isquémica, por lo que se decidió llevar a cabo una arteriografía que fue normal.

En uno de los pacientes (caso 9) existió sospecha de estenosis arterial mediante el hallazgo en el posoperatorio inmediato de un pico sistólico aumentado a nivel hiliar (3 m/seg) y un índice de resistencia disminuido a nivel distal (0,4). El tiempo de aceleración sistólica se situó en valores normales (0,06 seg). Los sucesivos controles objetivaron una rápida normalización del índice de resistencia (valores de 0,65 a los 30 días postrasplante) y una disminución progresiva del pico sistólico (2 m/seg a los 60 días, estabilizándose a partir de los 120 días en valores normales de 1,5 m/seg). No se realizó arteriografía en dicho paciente. El mismo presentó una buena evolución clínica y paraclínica.

En esta serie las complicaciones arteriales (estenosis/trombosis/robo esplénico) ocurrieron en seis de 13 trasplantes (46,2%), correspondiendo tres a estenosis, uno a trombosis, uno a trombosis y estenosis, y uno a robo esplénico (figura 1).

De los pacientes en quienes se demostró angiográficamente una complicación a nivel de la arteria hepática (n=6), cinco fueron diagnosticados mediante ecografía Doppler.

De los seis pacientes con complicaciones arteriales, cuatro fallecieron (pacientes 1, 2, 3 y 8) y dos permanecen vivos. Los dos pacientes que desarrollaron una trombosis de la arteria hepática fallecieron (pacientes 3 y 8).

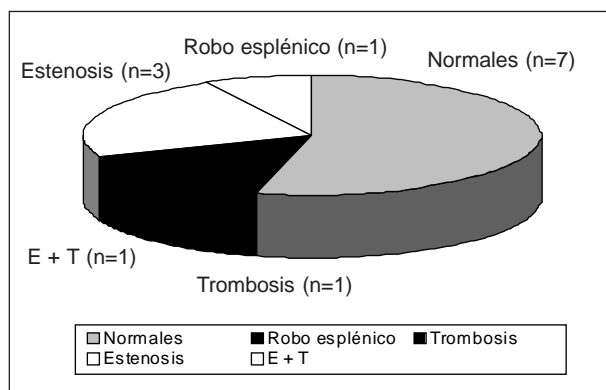


Figura 1. Complicaciones vasculares

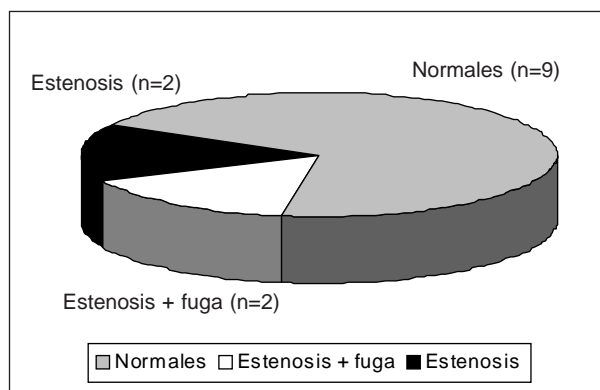


Figura 2. Complicaciones biliares

Tabla 1. Resumen de los hallazgos del estudio Doppler y de la arteriografía en los 12 pacientes trasplantados

	VS	IR	TAS	
Caso 1	0,8	0,65	0,06	Estenosis
Caso 2	3,5	0,47	0,09	Estenosis
Caso 3	---	---	---	Trombosis
Caso 4	0,8	0,72	0,07	
Caso 5	2,2	0,45	0,09	Estenosis
Caso 6	1,1	0,64	0,05	Normal
Caso 7	0,25	---	---	Robo esplénico
Caso 8	2,8 /---	0,29/---	0,10/---	Estenosis/trombosis
Caso 9	3,0	0,40	0,06	
Caso 10	1,0	0,81	0,06	
Caso 11	1,3	0,71	0,07	
Caso 12	0,8	0,66	0,06	Normal

VS: velocidad sistólica hilar (m/seg); IR: índice de resistencia; TAS: tiempo de aceleración sistólica (seg)

En la tabla 1 se resumen los hallazgos del estudio Doppler y de la arteriografía en los 12 pacientes.

En cuanto a la vía biliar se sospechó una complicación a su nivel en siete pacientes (casos 1, 2, 5, 7, 8, 9 y 12), llevándose a cabo una colangiografía en todos ellos (transdrenaje de Kehr en los pacientes 1 y 2 y endoscópica retrógrada en el resto). En sólo dos de los pacientes la ecografía había sospechado una complicación biliar al objetivar una dilatación de la vía biliar (pacientes 8 y 12). En ambos la colangiografía demostró la presencia de estenosis biliar (figura 2).

En los cinco pacientes con ecografía normal se llevó a cabo igualmente la colangiografía ante la firme presunción clínica y paraclínica (hepatograma con aumento de enzimas de colestasis) de que existía una complicación biliar. En dos de ellos se diagnosticó estenosis y fuga biliar (pacientes 2 y 9), siendo la colangiografía normal en los tres pacientes restantes (casos 1, 5 y 7).

En dos de los pacientes se objetivó concomitancia de complicación arterial hepática y de vía biliar (pacientes 2 y 8). En uno de ellos hubo concomitancia de estenosis arterial y biliar más fuga biliar que fueron diagnosticadas tempranamente y de manera casi simultánea (paciente 2). El restante (caso 8) presentó de entrada una estenosis arterial que evolucionó (día 60 postrasplante) a la trombosis y desarrolló a su vez una estenosis biliar (diagnosticada también el día 60 postrasplante).

Las alteraciones biliares fueron diagnosticadas en las dos primeras semanas postrasplante en dos de los pacientes (estenosis y fuga) y a los dos y cuatro meses en los dos restantes (sólo estenosis). La alteración biliar fue diagnosticada a los dos meses postrasplante en el paciente en el cual hubo concomitancia de estenosis arterial y de vía biliar (paciente 8).

En nuestra serie las complicaciones biliares ocurrieron en cuatro pacientes. Los cuatro presentaron estenosis

a nivel hiliar de tipo anastomótico, presentando dos de ellos, además, fuga biliar. La ecografía detectó dos pacientes de cuatro con complicaciones biliares. Los mismos correspondieron a aquellos con estenosis de vía biliar, no habiendo sido detectados aquellos que asociaron fuga de vía biliar. No existieron falsos positivos.

Al igual que la ecografía, la colangiografía tampoco evidenció dilatación de la vía biliar en los dos pacientes que presentaron estenosis y fuga biliar.

Según el criterio de los cirujanos actuantes y de acuerdo con las condiciones anatómicas halladas a nivel de la vía biliar durante la cirugía de reparación, en la paciente 2 la complicación biliar se resolvió con una hepaticoyeyunostomía mientras que en los pacientes 8, 9 y 12 se realizó una coledoco coledocostomía.

De los cuatro pacientes que desarrollaron complicaciones biliares, los dos que asociaron complicaciones arteriales fallecieron (pacientes 2 y 8), manteniéndose con vida los otros dos (pacientes 9 y 12).

Una de las pacientes (caso 10) falleció a las tres semanas del trasplante por sepsis a punto de partida de un catéter de acceso al sistema venoso central.

En la tabla 2 se resumen algunos datos (sexo, edad y causa de la cirrosis) y los hallazgos ecográficos, colangiográficos y arteriográficos de los 12 pacientes, así como

la evolución de los mismos (vivos o fallecidos, y semanas de seguimiento).

Discusión

En pacientes sometidos a trasplante de hígado las complicaciones arteriales y biliares pueden conducir a la pérdida del injerto y eventualmente de la vida del paciente si no son diagnosticadas y tratadas tempranamente. La ecografía en modo B y combinada con Doppler constituye el método no invasivo que permite un diagnóstico más precoz de las referidas complicaciones.

En cuanto a las complicaciones arteriales, en diferentes series la incidencia de las mismas varía entre 3% y 25%^(11,12). La incidencia de complicaciones encontradas en esta serie (46,2%) fue sustancialmente más elevada que las halladas en otras^(11,12), lo cual puede estar vinculado al proceso de aprendizaje del equipo quirúrgico. Sin embargo, los valores hallados deben ser tomados con cautela debido a lo pequeño de la muestra.

Las estenosis arteriales pueden ocurrir a nivel de la anastomosis quirúrgica o a cualquier otro nivel en el trayecto de la arteria. Para su detección mediante ecografía Doppler se utiliza a nivel hiliar el pico de velocidad sistólica y, a nivel de la circulación arterial intrahepática, el

Tabla 2. Resumen de algunos datos (sexo, edad y etiología de la cirrosis) y de los hallazgos ecográficos, colangiográficos, arteriográficos en los 12 pacientes trasplantados de hígado y evolución de los mismos

	Sexo	Edad	Etiología de la cirrosis	Ecografía modo B	Ecografía Doppler	Colangiografía	Arteriografía	Seguimiento (semanas)	Estado actual
Caso 1	F	21	Autoinmune	Normal	Normal	Normal	Estenosis *	2 1/2	Fallecida
Caso 2	F	44	Cirrosis biliar primaria	Normal	Estenosis	Estenosis y fuga	Estenosis	5 1/2	Fallecida
Caso 3	M	43	Alcohol	Normal	Trombosis		Trombosis	1	Fallecido
Caso 4	M	50	Alcohol/ Hemocromatosis	Normal	Normal			278	Vivo
Caso 5	M	38	Alcohol	Normal	Estenosis	Normal	Estenosis	274	Vivo
Caso 6	M	56	Alcohol	Normal	Normal		Normal	248	Vivo
Caso 7	M	25	Virus C	Normal	Flujo arterial disminuido	Normal	Robo espelénico	239	Vivo
Caso 8	M	59	Alcohol	Vía biliar dilatada	Estenosis y trombosis	Estenosis	Estenosis y trombosis	9	Fallecido
Caso 9	M	44	Autoinmune	Normal	Estenosis	Estenosis y fuga		140	Vivo
Caso 10	F	50	Tóxica	Normal	Normal			3	Fallecida
Caso 11	M	45	Alcohol/ Hemocromatosis	Normal	Normal			131	Vivo
Caso 12	M	45	Alcohol	Vía biliar dilatada	Normal	Estenosis	Normal	26	Vivo

(*) a nivel de ambas ramas de división de la arteria hepática

índice de resistencia y el tiempo de aceleración sistólica⁽¹³⁻¹⁵⁾. En la serie publicada por Dodd y colaboradores⁽¹³⁾, la sensibilidad del pico sistólico a nivel hiliar para el diagnóstico de estenosis, tomado como parámetro aislado, fue de tan solo 30%. Por su parte, la utilización del índice de resistencia combinado con el tiempo de aceleración sistólica permitieron una sensibilidad de 73%. Por último, la combinación de las tres variables mencionadas elevó la sensibilidad a 97%.

En nuestra serie se detectaron tres de cuatro pacientes utilizando los tres parámetros juntos o por separado.

En los datos publicados por Langnas y colaboradores⁽¹⁶⁾ y por Flint y colaboradores⁽¹⁷⁾, la sensibilidad de la ecografía Doppler para la detección de trombosis fue de 90% y 92%, respectivamente. En nuestro estudio se detectaron dos de dos pacientes.

También se ha descrito en esta serie un paciente portador de un robo esplénico, entidad que ha sido escasamente señalada en la literatura^(18,19).

No dispusimos de contrastes ecográficos para la evaluación de nuestros pacientes^(14,20). Dichos contrastes, al potenciar la señal Doppler, mejoran la sensibilidad del método en pacientes en los cuales no es posible tener certeza de si la arteria hepática está trombosada o de si por algún motivo no es posible detectar la señal en una arteria permeable. En una serie sobre 231 pacientes se demostró que dichos contrastes pueden disminuir la indicación de la arteriografía en aquellos pacientes con sospecha de trombosis de la arteria hepática⁽²⁰⁾.

En cuanto a las complicaciones biliares, las diferentes series muestran incidencias de 10%-40% para el caso de la fuga biliar^(21,22), y de 7%-15% para el caso de las estenosis^(23,24). Los datos de esta serie muestran un mayor número de estenosis (n=4) que de fugas biliares (n=2).

Al igual que en otras series⁽²⁵⁻²⁷⁾, en esta la ecografía subestimó el número de complicaciones biliares. Los pacientes que presentaron asociación de estenosis más fuga no fueron diagnosticados mediante ecografía. Ello podría ser debido a que la fuga permitiría la descompresión de la vía biliar no permitiendo, por lo tanto, que se produzca la dilatación de la misma.

Existe un incremento de las complicaciones biliares en pacientes portadores de estenosis y fundamentalmente trombosis de la arteria hepática en pacientes trasplantados de hígado⁽²⁸⁻³²⁾. Dos de los pacientes presentaron concomitancia de enfermedad arterial y biliar. En uno de ellos ambas afecciones fueron diagnosticadas de manera simultánea en tanto en el restante paciente la complicación biliar fue diagnosticada a los dos meses de la estenosis arterial. No es posible descartar en ambos pacientes una posible relación de causalidad entre la complicación arterial y la biliar, siendo en ese caso la complicación biliar de carácter isquémico.

No dispusimos de otras exploraciones no invasivas para el estudio del paciente trasplantado del tipo de la angiorresonancia, angiotomografía y colangiorresonancia, cuyo rendimiento diagnóstico es similar al de los estudios invasivos correspondientes (angiografía y colangiografía) y que podrían constituir una alternativa a los mismos⁽³³⁻³⁷⁾.

Conclusiones

El actual es el primer reporte uruguayo sobre el tema. Si bien por su tamaño la actual no constituye una muestra representativa, en esta serie las complicaciones arteriales postrasplante hepático tuvieron una mayor incidencia que en otras, y las complicaciones biliares tuvieron una incidencia similar. La ecografía Doppler resultó ser en esta serie un método no invasivo útil para el diagnóstico precoz de dichas complicaciones. En concordancia con otras publicaciones sobre el tema, nuestros datos sugieren que la sospecha mediante ecografía Doppler de una complicación arterial es un argumento de peso para la realización de una arteriografía confirmatoria. En caso de sospecha clínica y paraclínica de complicación biliar una ecografía normal no excluye dicha eventualidad, por lo cual debe realizarse una colangiografía.

Summary

Background: hepatic transplant is nowadays the treatment most chosen in chronic hepatopathies in ending phases. The first national report of liver transplant in Uruguay is presented.

Objectives: to assess the incidence of arterial and biliary complications in patients recipients of liver transplant in Uruguay and to determine diagnostic efficiency of Doppler echography.

Methods: we retrospectively studied 13 liver transplants performed in 12 patients from March 1998 and November 2001. Doppler echography was performed in all patients.

Results: arterial complications were diagnosed in 6 patients (stenosis, n=3; thrombosis, n=1; thrombosis and stenosis, n=1, splenic steal, n=1) and biliary complications in 4 (stenosis, n=2; stenosis and leak, n=2).

Doppler echography sensitivity to detect arterial and biliary complications were 83 and 50% respectively.

Conclusions: incidence of arterial complications was higher compared to other references while biliary complications was similar. Doppler echography was efficient to detect both complications.

Résumé

Introduction: la greffe de foie constitue actuellement le

tratamiento de choix des hépatopathies chroniques en phase terminale. Ce travail constitue le premier rapport sur le sujet au niveau national.

Objectifs: évaluer l'incidence de complications artérielles et biliaires chez des patients ayant subi une greffe de foie Uruguay et déterminer la performance de l'échographie Doppler pour le diagnostic de celles-là.

Matériel et méthode: on a étudié rétrospectivement 13 greffes de foie réalisées sur 12 patients, entre mars 1998 et novembre 2001. Dans tous les cas on a effectué une échographie Doppler.

Résultats: on a diagnostiqué des complications artérielles dans six cas (sténose : sténose: n=3; thrombose: n=1; thromboses et sténose: n=1 ; trouble splénique: n=1) et des complications biliaires dans quatre (sténoses: n=2; sténose et fuite: n=2).

La sensibilité de l'échographie Doppler pour le dépistage de complications artérielles et biliaires a été de 83% et 50%, respectivement.

Conclusions: l'incidence de complications artérielles a été supérieure à celle référée par d'autres groupes alors que l'incidence de complications biliaires a été similaire. L'échographie Doppler a démontré son utilité pour le dépistage des deux complications.

Resumo

Introdução: atualmente o transplante hepático é o tratamento de eleição das hepatopatias crônicas em fase terminal. Este trabalho é o primeiro relato sobre este tema no país.

Objetivos: avaliar a incidência de complicações arteriais e biliares em pacientes com transplante de fígado no Uruguai e determinar o rendimento da ecografia Doppler no diagnóstico das mesmas.

Material e método: foram estudados retrospectivamente 13 transplantes de fígado realizados em 12 pacientes entre março de 1998 e novembro de 2001. Todos os pacientes foram submetidos a ecografia Doppler.

Resultados: foram diagnosticadas complicações arteriais em seis casos (estenose: n=3; trombose: n=1; trombose e estenose: n=1; roubo esplênico: n=1) e complicações biliares em quatro (estenose: n=2; estenose e fuga: n=2).

A sensibilidade da ecografia Doppler na detecção de complicações arteriais e biliares foi de 83% e 50%, respectivamente.

Conclusões: a incidência de complicações arteriais foi maior à descrita por outros grupos sendo que a incidência de complicações biliares foi similar. A ecografia Doppler demonstrou ser útil na detecção de ambas complicações.

Bibliografía

1. **Jenkins RL, Fairchild RB.** The role of transplantation in liver disease. *Surg Clin North Am* 1989; 69(2): 371-82.
2. **Moser MA, Wall WJ.** Management of biliary problems after liver transplantation. *Liver Transpl* 2001; 7(11 suppl 1): S46-52.
3. **Bechstein WO, Blumhardt G, Ringe B, Lauchart W, Bunzendahl H, Burdelski M, et al.** Surgical complications in 200 consecutive liver transplants. *Transplant Proc* 1987; 19(5): 3830-1.
4. **Wozney P, Zajko AB, Bron KM, Point S, Starzl TE.** Vascular complications after liver transplantation: a 5-year-experience. *AJR Am J Roentgenol* 1986; 147(4): 657-63.
5. **Taylor KJ, Morse SS, Weltin GG, Riely CA, Flye MW.** Liver transplant recipients: portable duplex ultrasound with correlative angiography. *Radiology* 1986; 159(2): 357-63.
6. **García-Criado A, Gilabert R, Nicolau C, Real I, Arguis P, Bianchi L, Vilana R, et al.** Early detection of hepatic artery thrombosis alter liver transplantation by Doppler ultrasonography: prognostic implications. *J Ultrasound Med* 2001; 20(1): 51-8.
7. **Miller WJ, Campbell WL, Zajko AB, Pinna A, Zetti G, Stieber AC, et al.** Obstructive dilatation of extrahepatic recipient and donor bile ducts complicating orthotopic liver transplantation: imaging and laboratory findings. *AJR Am J Roentgenol* 1991; 157(1): 29-32.
8. **Bressler EL, Rubin JM, McCracken S.** Sonographic parallel channel sign: a reappraisal. *Radiology* 1987; 164(2): 343-6.
9. **O'Connor TP, Lewis WD, Jenkins RL.** Biliary tract complications after liver transplantation. *Arch Surg* 1995; 130(3): 312-7.
10. **Wojcicki M, Lubikowski J, Zeair S, Gasinska M, Butkiewicz J, Czuprynska M, et al.** Biliary complications following adult liver transplantation with routine use of external biliary drainage. *Ann Transplant* 2005; 10(3): 21-5.
11. **Tzakis AG, Gordon RD, Shaw BW Jr, Iwatsuki S, Starzl TE.** Clinical presentation of hepatic artery thrombosis after liver transplantation in the cyclosporine era. *Transplantation* 1985; 40(6): 667-71.
12. **Friend PJ, Lim S, Smith M, Jamieson NV, Rolles K, O'Grady J, et al.** Liver transplantation in the Cambridge/King's College Hospital series-the first 400 patients. *Transplant Proc* 1989; 21(1 Pt 2): 2397-8.
13. **Dodd GD 3rd, Memel DS, Zajko AB, Baron RL, Santaguida LA.** Hepatic artery stenosis and thrombosis in transplant recipients: Doppler diagnosis with resistive index and systolic acceleration time. *Radiology* 1994; 192(3): 657-61.
14. **Sidhu PS, Ellis SM, Karani JB, Ryan SM.** Hepatic artery stenosis following liver transplantation: significance of the tardus parvus waveform and the role of microbubble contrast media in the detection of a focal stenosis. *Clin Radiol* 2002; 57(9): 789-99.
15. **Platt JF, Yutzy GG, Bude RO, Ellis JH, Rubin JM.** Use of Doppler sonography for revealing hepatic artery stenosis in liver transplant recipients. *AJR Am J Roentgenol* 1997; 168(2): 473-6.
16. **Langnas AN, Marujo W, Stratta RJ, Wood RP, Shaw BW Jr.** Vascular complications after orthotopic liver transplantation. *Am J Surg* 1991; 161(1): 76-83.
17. **Flint EW, Sumkin JH, Zajko AB, Bowen A.** Duplex sonography of hepatic artery thrombosis alter liver transplantation. *AJR Am J Roentgenol* 1988; 151(3): 481-3.
18. **Manner M, Otto G, Senninger N, Kraus T, Goerich J, Herfarth C.** Arterial steal: an unusual cause for hepatic hypoperfusion after liver transplantation. *Transpl Int* 1991; 4(2): 122-4.
19. **Geissler I, Lamesch P, Witzigmann H, Jost U, Hauss J, Fangmann J.** Splenohepatic arterial steal syndrome in liver transplantation: clinical features and management. *Transpl Int* 2002; 15(2-3): 139-41.

20. **Sidhu PS, Shaw AS, Ellis SM, Karani JB, Ryan SM.** Microbubble ultrasound contrast in the assessment of hepatic artery patency following liver transplantation: role in reducing frequency of hepatic artery arteriography. *Eur Radiol* 2004; 14(1): 21-30.
21. **Rabkin JM, Orloff SL, Reed MH, Wheeler LJ, Corless CL, Benner KG, et al.** Biliary tract complications of side-to-side without T tube versus end-to-end with or without T tube choledochocholedochostomy in liver transplant recipients. *Transplantation* 1998; 65(2): 193-9.
22. **Greif F, Bronsther OL, Van Thiel DH, Casavilla A, Iwatsuki S, Tzakis A, et al.** The incidence, timing, and management of biliary tract complications after orthotopic liver transplantation. *Ann Surg* 1994; 219(1): 40-5.
23. **Lerut J, Gordon RD, Iwatsuki S, Esquivel CO, Todo S, Tzakis A, Starzl TE.** Biliary tract complications in human orthotopic liver transplantation. *Transplantation* 1987; 43(1): 47-51.
24. **Sherman S, Jamidar P, Shaked A, Kendall BJ, Goldstein LI, Busuttil RW.** Biliary tract complications after orthotopic liver transplantation. Endoscopic approach to diagnosis and therapy. *Transplantation* 1995; 60(5): 467-70.
25. **Bauman J, Campbell WL, Demetris AJ, Zajko AB.** Intrahepatic cholangiographic abnormalities in liver transplants: correlation with biopsy evidence of rejection and other disorders. *AJR Am J Roentgenol* 1989; 152(2): 275-9.
26. **Campbell WL, Sheng R, Zajko AB, Abu-Elmagd K, Memetris AJ.** Intrahepatic biliary strictures after liver transplantation. *Radiology* 1994; 191(3): 735-40.
27. **Zoepf T, Maldonado-Lopez EJ, Hilgard P, Dechene A, Malago M, Broelsch CE, et al.** Diagnosis of biliary strictures after liver transplantation. Which is the best tool? *World J Gastroenterol* 2005; 11(19): 2945-8.
28. **Lerut JP, Gordon RD, Iwatsuki S, Starzl TE.** Human orthotopic liver transplantation: surgical aspects in 393 consecutive grafts. *Transplant Proc* 1988; 20(1 Suppl 1): 603-6.
29. **Tzakis AG.** The dearterialized liver graft. *Semin Liver Dis* 1985; 5(4): 375-6.
30. **Zajko AB, Campbell WL, Bron KM, Schade RR, Koneru B, Van Thiel DH.** Diagnostic and interventional radiology in liver transplantation. *Gastroenterol Clin North Am* 1988; 17(1): 105-43.
31. **Orons PD, Sheng R, Zajko AB.** Hepatic artery stenosis in liver transplant recipients: prevalence and cholangiographic appearance of associated biliary complications. *AJR Am J Roentgenol* 1995; 165(5): 1145-9.
32. **Saad WE, Saad NE, Davies MG, Lee DE, Patel NC, Sahler LG, et al.** Transhepatic balloon dilation of anastomotic biliary strictures in liver transplant recipients: the significance of a patent hepatic artery. *J Vasc Interv Radiol* 2005; 16(9): 1221-8.
33. **Stafford-Johnson DB, Hamilton BH, Dong Q, Cho KJ, Turcotte JG, Fontana RJ, et al.** Vascular complications of liver transplantation: evaluation with gadolinium-enhanced MR angiography. *Radiology* 1998; 207(1): 153-60.
34. **Kim BS, Kim TK, Jung DJ, Kim JH, Bae IY, Sung KB, Kim PN, et al.** Vascular complications after living related liver transplantation: evaluation with gadolinium-enhanced three dimensional MR angiography. *AJR Am J Roentgenol* 2003; 181(2): 467-74.
35. **Brancatelli G, Katyal S, Federle MP, Fontes P.** Three-dimensional multislice helical computed tomography with the volume rendering technique in the detection of vascular complications after liver transplantation. *Transplantation* 2002; 73(2): 237-42.
36. **Laghi A, Pavone P, Panebianco V, Catalano C, Messina A, Lobina L, et al.** Biliary complications of liver transplant. Role of cholangiography with magnetic resonance. *Radiol Med (Torino)* 1998; 95(1-2): 66-71.
37. **Fulcher AS, Turner MA.** Orthotopic liver transplantation: evaluation with MR cholangiography. *Radiology* 1999; 211(3): 715-22.