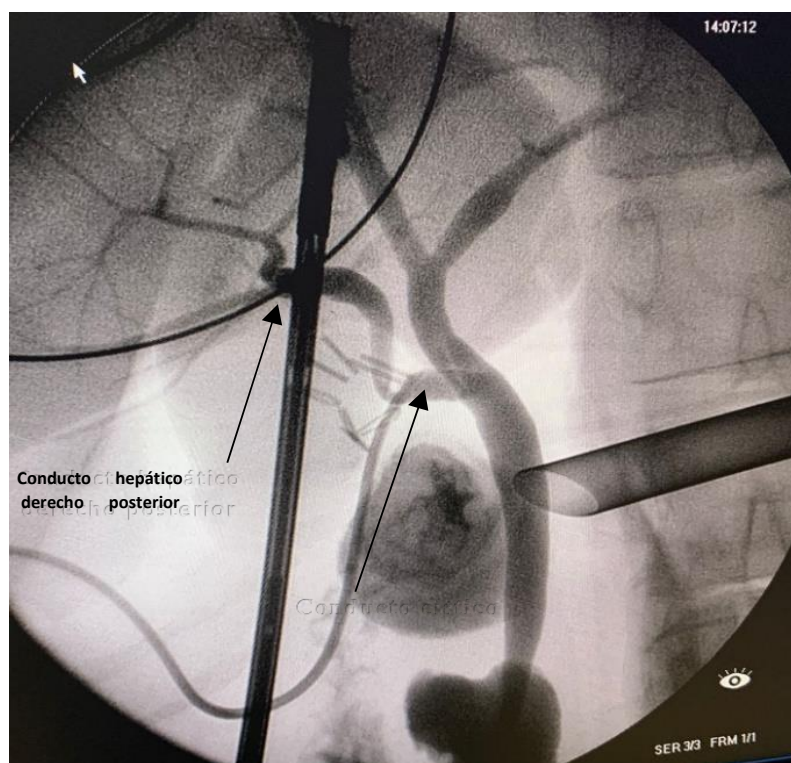


IMAGEN DEL MES

**Variante anatómica de la vía biliar durante la colecistectomía laparoscópica**

Anatomical variant of the bile duct during laparoscopic cholecystectomy

Variante anatômica do ducto biliar durante colecistectomia laparoscópica



Luis Alberto Martínez Cruz<sup>1</sup>  
ORCID 0000-0002-4617-5178  
[luismartinezcruz291283@gmail.com](mailto:luismartinezcruz291283@gmail.com)

DOI 10.31837/cir.urug/6.1.15

Recibido: 22 de marzo de 2022  
Aceptado: 09 de agosto de 2022

<sup>1</sup> Cirujano General Hospital de Florida Dr. "Raúl Amorín Cal". Dpto. de Florida, Uruguay

Se presenta la colangiografía intraoperatoria obtenida durante la colecistectomía laparoscópica de una paciente de 58 años con el diagnóstico de colecistitis aguda.

Las variedades anatómicas de la confluencia biliar son frecuentes, estas son un factor que incrementan el riesgo de producir una lesión quirúrgica de la vía biliar. <sup>(1)</sup>

Se evidencia una variante de la vía biliar tipo de F de la clasificación de Blumgart, es decir el drenaje del conducto hepático derecho posterior a la altura o dentro del conducto cístico. Poco frecuente 0,58% <sup>(2)</sup>, es tal vez la de mayor riesgo de lesión durante la colecistectomía laparoscópica.

Comprender el potencial de anomalías congénitas, así como su reconocimiento intraoperatorio mediante una disección cuidadosa hasta obtener una visión crítica de seguridad y la realización de la colangiografía intraoperatoria son factores para evitar lesiones quirúrgicas de la vía biliar y realizar una colecistectomía segura. <sup>(3)</sup>

## **Bibliografía**

1. Chinelli, J, Rodríguez, G. Imagen de la semana: Variante anatómica de la vía biliar extrahepática. Cir. Urug. 2020;4(1):28-9. Doi: 10.31837/4.1.6
2. Tolino, M.J., Tartaglione, A.S., Sturletti, C.D. García, M.I. Variedades anatómicas del árbol biliar. Implicancia quirúrgica. Int. J. Morphol. 2010; 28(4):1235-40. Doi: 10.4067/S0717-95022010000400039
3. Hernández, R, Pontillo, M, Chinelli, J, Rodríguez, G. Colangiografía: Variante anatómica poco frecuente de la vía biliar. Cir Esp 2018;96(10):. Doi: 10.1016/j.ciresp.2018.05.006

### **Nota**

El autor declara que no existe ningún conflicto de interés  
El trabajo fue aprobado por el editor Gustavo Rodríguez Temesio