

Uso de propóleo con hidróxido de calcio como medicación intraconducto en periodontitis apical asintomática. Reporte de caso.

Use of propolis with calcium hydroxide as intracanal medicament in asymptomatic apical periodontitis. Case report.

Uso de própolis com hidróxido de cálcio como medicação intraconducto na periodontite apical assintomática. Relato de Caso.

Carlos Fidelmar Andrade Mosqueda¹  0000-0002-6764-7234

doi: 10.22592/ode2021n37a9



Resumen

La miel y sus productos, a lo largo de la historia, han sido usados por diversas civilizaciones con fines terapéuticos debido a sus efectos curativos. En la actualidad existe un renovado interés en el uso de la apiterapia como coadyuvante en diversos tratamientos médicos, en donde destaca el propóleo por sus propiedades bactericidas, antiinflamatorias, anticancerígenas, entre otras. El objetivo de este artículo es describir un caso de un primer molar inferior izquierdo con diagnóstico de necrosis pulpar y periodontitis periapical asintomática que fue manejado con el uso de la mezcla de propóleo con hidróxido de calcio como medicación intraconducto entre citas, logrando observar un proceso de reparación ósea durante este lapso. Se concluye que el propóleo es una alternativa viable como coadyuvante del hidróxido de calcio en los casos que está indicada la medicación intraconducto.

Palabras clave: Propóleo, medicamento intraconducto, Tratamiento de conductos radiculares, éxito, hidróxido de calcio.

¹ Posgrado Endodoncia, Universidad Tecnológica de México -UNITEC MÉXICO- Campus Odontología. México. ecarlosandrade@gmail.com

Fecha de recibido: 15/1/2020 - Fecha de aceptado: 24/11/2020

Abstract

Honey and its products, throughout history, have been used by various civilizations for therapeutic purposes due to their healing effects. Currently there is a renewed interest in the use of apitherapy as an adjunct in various medical treatments, where the propolis stands out for its bactericidal, anti-inflammatory, anti-cancer, among others. The objective of this article is to describe a case of a lower left first molar with diagnosis of pulp necrosis and asymptomatic periapical periodontitis that was managed with the use of the mixture of propolis with calcium hydroxide as an intra-conduct medication between appointments, managing to observe a process of bone repair during this period. It is concluded that propolis is a viable alternative as an adjuvant of calcium hydroxide in cases where intraconductive medication is indicated.

Keywords: Propolis, intracanal medication, root canal treatment, successful, hydroxide calcium.

Resumo

O mel e seus produtos, ao longo da história, têm sido utilizados por várias civilizações para fins terapêuticos devido aos seus efeitos curativos. Atualmente, há um interesse renovado no uso da apiterapia como adjuvante em vários tratamentos médicos, onde a própolis se destaca por seu bactericida, antiinflamatório, anticâncer, entre outros. O objetivo deste artigo é descrever um caso de primeiro molar inferior esquerdo com diagnóstico de necrose pulpar e periodontite periapical assintomática que foi gerenciada com o uso da mistura de própolis com hidróxido de cálcio como medicamento intraconducto entre as consultas, conseguindo observar um processo de reparo ósseo durante esse período. Em conclusão, a própolis é uma alternativa viável como adjuvante ao hidróxido de cálcio nos casos indicados por medicação intraconducto.

Palavras-chave: Própolis, medicação intraconducto, tratamento do canal radicular, sucesso, hidróxido de cálcio.

Introducción

Se ha reportado ampliamente en la literatura que la aparición, desarrollo y persistencia de la patología pulpar y periapical tiene su principal etiología en los factores bacterianos ^(1, 2). Esta relación entre la infección bacteriana y la inflamación periapical quedó establecida en el estudio clásico de Kakehashi ⁽³⁾, en donde en un modelo animal observó que al realizar exposiciones pulpares en ausencia de microorganismos no se desarrollaban lesiones periapicales, por el contrario, se presentaba una reparación del tejido; en cambio en las pulpas expuestas en presencia de microorganismos se producía necrosis del tejido y lesión periapical. Cuando las bacterias desarrollan una inflamación en la pulpa y no se

efectúa un tratamiento precoz, en un período de tiempo variable, la inflamación se extiende y puede llegar a la necrosis. Las bacterias y sus componentes alcanzarán el periodonto a través del orificio apical o de los conductos accesorios produciendo una periodontitis ⁽⁴⁾.

La inflamación del periápice constituye una barrera de defensa del organismo ante la llegada de las bacterias, intentando mantenerlas confinadas dentro del conducto. Inicialmente se puede apreciar histológicamente un infiltrado inflamatorio de tipo crónico en la proximidad del orificio apical, pudiéndose observar osteoclastos que inician la resorción ósea estimulados por diversos mediadores, tales como: interleucina-1 (IL-1), factor de necrosis tumoral (TNF), y prostaglandinas (PGE2) ^(2, 4).

El principal objetivo del tratamiento de conductos en casos de periodontitis apical asintomática es disminuir la carga microbiana presente en el sistema de conductos radiculares a través de una adecuada limpieza y conformación químico-mecánica, y obturación de estos, creando así las condiciones adecuadas para favorecer la reparación de los tejidos periapicales^(5,6). Es en ese contexto que surge la necesidad de utilizar una medicación intraconducto que sea capaz de coadyuvar en este proceso de desinfección y detoxificación del sistema de conductos.

Antecedentes

Hermann introdujo en 1920 el hidróxido de calcio en pasta como un medicamento antimicrobiano en endodoncia^(7,8). Desde entonces ha sido ampliamente usado en diferentes escenarios clínicos⁽⁹⁾. Sus aplicaciones clínicas en endodoncia incluyen entre otras su uso como agente antimicrobiano, control de la inflamación, inductor de la formación de tejido duro, control del exudado del sistema de conductos, así también su uso como componente de algunos selladores endodónticos⁽¹⁰⁾.

Se puede afirmar que el mecanismo de acción del hidróxido de calcio es directamente atribuido a su capacidad de disociarse en iones calcio e hidroxilo. En un estudio Tronstad demostró que el pH de órganos dentarios necróticos oscilaba entre 6-7.4 y después de que fueron tratados con Ca (OH)₂ su pH aumento a un rango de 7.4-9.6 en la dentina más lejana del conducto principal y de 8-11.1 en la dentina más próxima al medicamento, por lo cual se concluye que la aplicación del hidróxido de calcio genera un ambiente más alcalino⁽¹¹⁾.

Su acción antibacteriana en gran medida la proporcionan los iones hidroxilo ya que actúan sobre la membrana de las bacterias, provocando una ruptura de esta y por consiguiente la muerte de la bacteria. Por otra parte, el hecho de generar un medio ambiente muy alcalino también contribuye a esta acción⁽¹¹⁾. Para que los iones

hidroxilo puedan lograr una acción antibacteriana de manera efectiva deben ser capaces de difundirse a través de la dentina de manera constante⁽¹²⁾.

Varias sustancias (anestésico, hipoclorito, glicerina, etc.) han sido agregadas al hidróxido de calcio en un intento de mejorar sus propiedades, tales como, la acción antibacteriana, la fluidez, manipulación, etc. El vehículo ideal deberá permitir una gradual y constante liberación de iones calcio e hidroxilo. Los vehículos sugeridos pueden ser clasificados como acuosos o viscosos; los acuosos promueven una disolución más rápida de iones, generando una acción antibacteriana más rápida pero menos duradera, mientras que los vehículos viscosos liberan los iones de manera más lenta, pero de mayor duración⁽¹³⁾.

Surge de ahí la necesidad de encontrar una sustancia capaz de mezclarse con el hidróxido de calcio que logre generar un sinergismo y así aprovechar al máximo los efectos de dicho medicamento. En este contexto la comunidad científica ha prestado atención a la medicina alternativa en busca de elementos que se adapten a la terapia endodóntica, es por ello por lo que el uso del propóleo como vehículo para el hidróxido de calcio cobra gran interés por su posible efecto benéfico^(7,14-16).

Ha sido ampliamente reportado a lo largo de la historia el uso de los derivados de la miel de abeja con propósitos medicinales^(7,8,10,14). Uno de estos productos es el propóleo; elemento elaborado por las abejas utilizado desde tiempos muy remotos por los grupos humanos para tratar heridas superficiales, quemaduras, enfermedades gástricas y respiratorias⁽⁷⁻⁹⁾. Su uso como medicamento se inició de manera empírica, siendo efectivo sin tener el conocimiento cierto de sus propiedades terapéuticas⁽¹⁰⁾.

Existen en la literatura reportes acerca de la eficacia del propóleo contra los siguientes microorganismos: *Enterococo faecalis*, *Peptostreptococcus*, *Lactobacillus acidophilus*, *Actinomyces naeslundii*, *Prevotella oralis*, *Prevotella melani-*

nogenica, *Porphyromonas gingivalis*, *Fusobacterium nucleatum* y *Veillonella parvula*. Siendo la principal explicación de esta acción la interacción que los iones del propóleo tienen sobre las membranas bacterianas, desorganizándolas y propiciando la muerte celular (7, 10, 14, 17,).

En la literatura actual se han encontrado evidencia de que la aplicación del propóleo como ingrediente de enjuagues bucales ayuda a reducir el número de colonias bacterianas presentes en la placa dental, incluso con menos efectos citotóxicos para los fibroblastos que la clorhexidina, además se ha utilizado con resultados satisfactorios en el tratamiento de aftas y como coadyuvante en la cicatrización de heridas postquirúrgicas (18).

Respecto al uso del propóleo en los diversos tratamientos endodónticos se ha observado que tiene eficacia en recubrimientos pulpares, pulpotomías, apexogénesis, protocolos de irrigación y como medicación intraconducto (19).

Reporte de caso

Paciente femenino de 40 años que acude a la clínica de la Especialidad en Endodoncia referida de su centro de salud para valoración y plan de tratamiento del diente 37 por presencia de lesión cariosa de gran profundidad. Se realiza historia clínica y examen. Las pruebas de sensibilidad pulpar, realizadas con tetrafluoretaño (Endo-Ice, Coltene Whaledent, USA 2010), así como las pruebas de sensibilidad periapical resultan negativas, al sondeo periodontal se encontró profundidad de surco gingival de 5mm en zona mesial, ausencia de movilidad del órgano dentario y tejido blando circundante sin signos de inflamación. El estudio radiográfico (Fig. 1) reveló destrucción coronaria en cara oclusal y distal, cámara pulpar comunicada con cavidad oral, lesión radiolúcida asociada al vértice de la raíz distal y lesión radiolúcida periférica en la raíz mesial incluyendo área de furca. Los datos fueron recolectados y analizados,

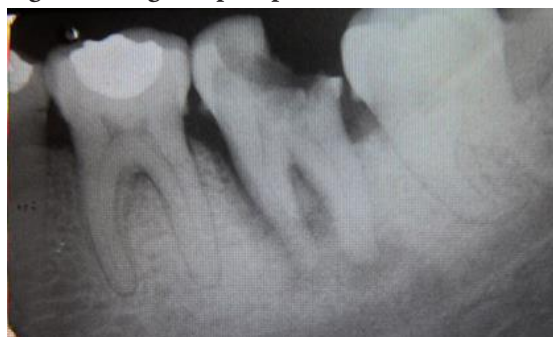obteniendo como diagnóstico: necrosis pulpar con periodontitis apical asintomática.

Posteriormente se estableció el plan de tratamiento el cual consistía en la realización del tratamiento de conductos con recambio de medicación intraconducto, empleando hidróxido de calcio con propóleo como agente de medicación intraconducto. El paciente fue informado de dicho procedimiento dando su consentimiento para llevar a cabo tal protocolo.

Se inició anestesiando el nervio dentario inferior con lidocaína con vasoconstrictor al 1: 100 000. Una vez realizado el aislado absoluto del diente se procedió a realizar la cavidad de acceso utilizando una fresa redonda del #4, con el empleo de puntas de ultrasonido (Varios 3500 NSK, 2010 Japón) se retiraron los cálculos que se encontraban alojados en la cámara pulpar. Posteriormente se realizó el acceso radicular con fresas Gates-Glidden, se estableció la longitud de trabajo de los tres conductos localizados con localizador de forámenes (MiniApex Sybron Endo, USA 2013) y posterior confirmación radiográfica. Se instrumentaron los conductos con Limas rotarias Mtwo (VDW, USA 2012), los conductos mesiales a una lima #40.06 y el conducto distal a una lima #50.04. El protocolo de irrigación fue diseñado en específico para este trabajo, dado que no existía un referente al respecto en la literatura, se creó con la ayuda de 2 profesores del Posgrado de Endodoncia de la Facultad. Se usaron 10ml de solución fisiológica durante la instrumentación, con la finalidad de eliminar los residuos generados y también a manera de lubricante para los instrumentos, la irrigación final se realizó con 3 ml de EDTA para eliminar la capa de barrillo dentinario y propiciar una mayor difusión del medicamento intraconducto. Se descartó el uso de hipoclorito de sodio con la finalidad de que la acción antibacteriana recayera en la medicación intraconducto del propóleo con hidróxido de calcio. Se secaron los conductos


y se realizó la mezcla de propóleo (*Gourmiel propóleos de abeja* al 20%, autorizado, producido, y distribuido bajo la norma oficial mexicana NOM-003SAG/GAN-2017) con hidróxido de calcio a razón de 2: 1 (Fig. 2), una vez que el preparado se encontraba homogéneo se colocó dentro de los conductos, auxiliándonos para ello con la lima apical final. Posteriormente se colocó teflón y Cavit como restauración temporal.

Fig. 1: Radiografía periapical del diente 37



Se observa lesión periapical que afecta ambas raíces e involucramiento de la zona de furca

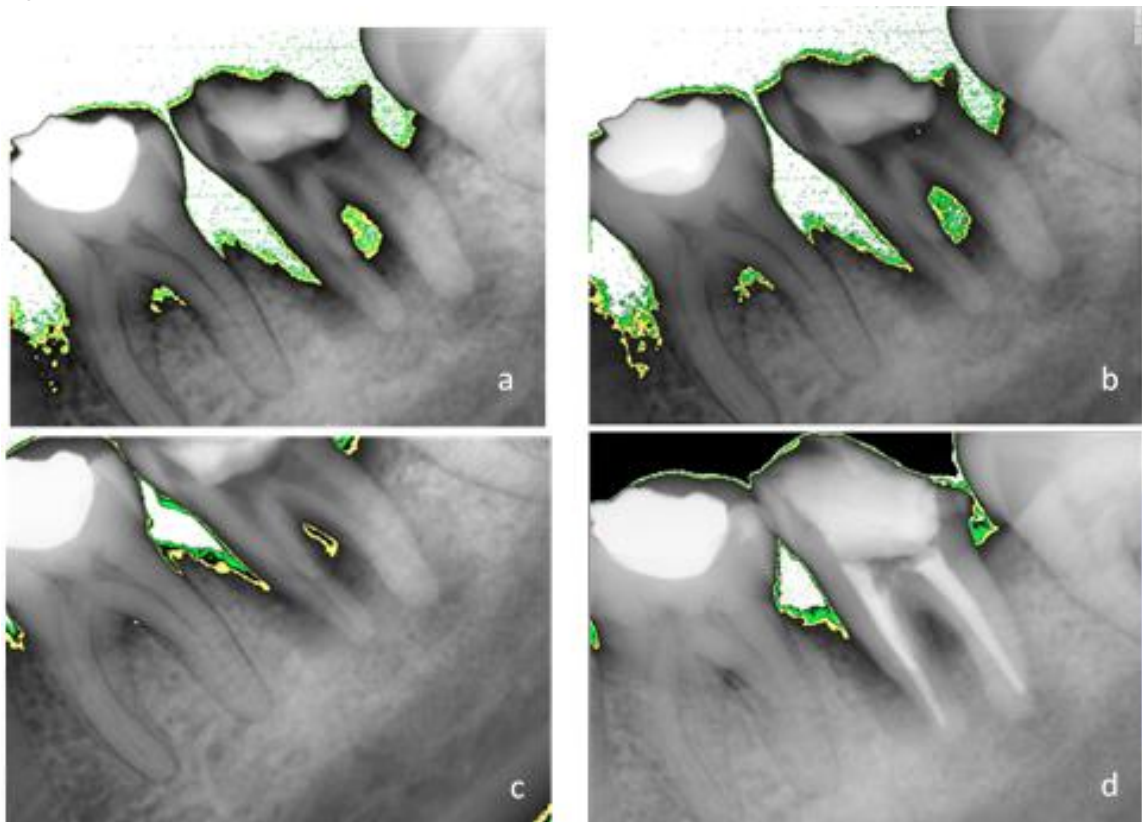
Fig. 2: Mezcla de propóleo con hidróxido



A los 7, 15 y 21 días se realizaron recambios del medicamento intraconducto, así como la toma de radiografías control en cada cita. Adicionalmente se realizó un análisis a través de un software de computadora (Kodac software), con el cual se evaluó de manera digital las áreas de densidad ósea periradicular presente en cada cita, refiriéndose la zona blanca a ausencia, zona verde un 2.5% y zona amarilla un 7%.

Finalmente, a los 28 días, con la paciente asintomática y sin presencia de exudado intraconducto, se decide obturar el sistema de conductos utilizando gutapercha con técnica termoplastificada y sellador AH-Plus, se toma radiografía final y se compara con imágenes previas (Fig. 3). La restauración temporal fue de IRM, siendo el paciente remitido al Departamento de prótesis bucal de la Facultad de Odontología para su rehabilitación coronaria.

Fig. 3: Estudio de radiodensidad



Se muestra el comparativo de los puntos de radiodensidad desde la cita inicial (a), cita a los 7 días (b), a los 14 días (c), y a los 28 días con la obturación final (d). La zona blanca indica ausencia de tejido óseo, el verde y amarillo representan grados densidad ósea siendo el amarillo el de mayor aposición

Discusión

Varios autores a lo largo de la historia han apoyado el uso de hidróxido de calcio como medicación intraconducto ^(1, 2, 11-13, 20, 21), ya que los beneficios son claros: pH alcalino que ejerce un efecto negativo en el desarrollo de las poblaciones bacterianas, liberación de iones hidroxilo que actúan como elementos bactericidas, mantiene un sistema de conductos obturado de manera provisional impidiendo en cierto grado la filtración de nutrientes para los microorganismos patógenos, así como características de compatibilidad con tejidos.

Respecto a su efecto antibacteriano Pimenta y cols. ⁽²²⁾ diseñaron un estudio en donde comparan diversas composiciones de pastas antibacterianas, entre las que se encuentra la mezcla de propóleo e hidróxido de calcio, hidróxido de calcio solo, y propóleo solo. Se determina la eficacia del propóleo contra *Enterococcus faecalis* es equiparable ya sea con o sin la mezcla de hidróxido de calcio, logrando inhibir de forma satisfactoria el crecimiento de colonias. En el estudio *in vitro* de Victorino y cols. ⁽²³⁾ crearon dos pastas dentales con base en propóleo y las compararon con una pasta de hidróxido de calcio para evaluar su eficacia antibacteriana contra cepas de *Staphylococcus aureus*,

Kocuria rhizophilia, *Pseudomona aeruginosa*, *Streptococcus mutans* y *Escherichia coli*. El resultado demostró que las pastas dentales con base en propóleo fueron superiores al hidróxido de calcio en contra de estas bacterias.

El propóleo también se ha utilizado con éxito en su faceta como irrigante endodóntico; Jaiswal y cols. ⁽²⁴⁾ compararon el propóleo, hipoclorito de sodio y clorhexidina contra biofilms de *Enterococcus faecalis in vitro*, y el grupo de propóleo no tuvo diferencia estadísticamente significativa comparado con el hipoclorito de sodio, por lo cual concluyen que la solución irrigante de propóleo podría ser una alternativa al hipoclorito de sodio, y con la ventaja de no tener los efectos tóxicos de este último. En un interesante trabajo acerca de adhesión de resinas a dentina Kalyoncuoglu y col. ⁽²⁵⁾ encontraron que un protocolo de irrigación final con solución de 20% de propóleo tenía mejores efectos en la fuerza de adhesión dentinal de los adhesivos auto grabables que otras soluciones irrigantes.

El estudio *in vitro* de Rezende ⁽¹⁵⁾, fue de los primeros en incluir al propóleo como elemento para la medicación intraconducto, el obtuvo como resultado que la mezcla de propóleo con hidróxido de calcio tenía una gran eficacia en el control de infecciones odontogénicas. En un estudio de 2019 El-Tayeb y Abu-Sheida ⁽²⁶⁾ llevaron a cabo un experimento *in vivo* en perros para evaluar la actividad antibacteriana y regenerativa del propóleo en dientes necróticos inmaduros, sus resultados concluyen que el propóleo tiene características comparables con la pasta triantibiótica por lo cual puede ser una alternativa en terapias de revascularización.

Por su parte Shabbir y cols. ⁽²⁷⁾ diseñaron un trabajo *in vivo* en el que usaron el propóleo como medicación intraconducto en 80 pacientes, evaluando el efecto que esta medicación tenía en el dolor postoperatorio, los resultados indican que el uso de propóleo en dientes necróticos es efectivo para prevenir el dolor post operatorio, por lo cual recomiendan que este compuesto pue-

de ser usado como medicamento intraconducto entre citas. Dado lo anterior, decidimos en nuestro trabajo llevar el modelo experimental a su uso *in vivo*, teniendo el antecedente de que este medicamento ya se había usado con éxito en estudios previos.

El propóleo ha sido usado ampliamente, aunque de manera empírica, por las sociedades desde la antigüedad, sin embargo, en la actualidad disponemos de evidencia científica que avala que su uso no representa un riesgo para los humanos, ni en su consumo como alimento ni en su utilización como agente medicinal, la única contraindicación conocida es su aplicación en pacientes alérgicos a los productos de las abejas. Es por ello, y aunado a sus grandes beneficios terapéuticos, que se decidió integrar esta sustancia en el manejo de este caso teniendo la certeza de que no era un riesgo para el paciente ^(7, 10, 14).

Durante el transcurso del tratamiento fue evidente, por las evaluaciones radiográficas, que existió una progresiva aposición ósea y por lo tanto un proceso de reparación de la lesión periapical, esto concuerda con lo reportado por Toker ⁽²⁸⁾ quien en un estudio en ratas con periodontitis apical observó, tras el uso de propóleo, un aumento en la densidad ósea. También Pilegi ⁽²⁹⁾ con su estudio *in vitro* aporta evidencia acerca de que el propóleo inhibe la maduración de osteoclastos fomentando la reparación de las lesiones.

Si bien la imagen radiográfica aporta datos de interés, es cierto que un estudio a nivel histológico sería de gran utilidad para evaluar mas a fondo el proceso de reparación de las lesiones, por lo que este tipo de metodología se sugiere como una línea de investigación a futuro.

El tratamiento aún no se puede considerar exitoso ya que se necesitan más citas control para evaluar el proceso de reparación, pero si se observa un avance en el proceso de reparación de la lesión periapical.

Si bien es cierto que con este reporte de caso no se puede establecer que el uso de propó-

leo como vehículo del hidróxido de calcio sea una realidad que promoverá un mejor pronóstico de este tipo de patologías, sí pretende dirigir la mirada de la comunidad científica interesada en ampliar la investigación al respecto, sobre todo a nivel *in vivo*, dado que la investigación actual en laboratorio es suficiente para sustentarla.

Conclusión

Este reporte de caso muestra que la mezcla de hidróxido de calcio y propóleo como medicación intraconducto promueve la aposición ósea en periodontitis apical asintomática. Sin embargo, son necesarios un mayor número de estudios *in vivo* que sustenten su viabilidad como regenerador óseo.

Referencias

1. Cohen S, Burns R. Vías de la pulpa. 10ª edición. Barcelona: Elsevier, 2011. 1004 pp.
2. Ørstavik D, Ford P. Essential Endodontics. London: Blackwell Science; 1999. 410 pp.
3. Kakehashi S, Stanley HR, Fitzgerald RJ. The effects of surgical exposures of dental pulps in germ-free and conventional laboratory rats. Oral Surg Oral Med Oral Pathol 1965; 20: 340-349.
4. Pumarola J, Canalda C. Endodoncia. 3ra ed. Barcelona: Masson; 2001. 367 pp.
5. Nair PNR. Pathogenesis of apical periodontitis and the causes of endodontic failures. Crit Rev Oral Biol Med. 2004; 15(6): 348-381.
6. Kawashima N, Wadachi R, Suda H, Yeng T, Parashos P. Root canal medicaments. Int Dent J. 2009; 59(1): 5-11.
7. Parolia A, Thomas S, Kundabala M, Mohan M. Propolis and its potential uses in oral health. Int J Med and Medic Sci. 2010; 2(7): 210-215.
8. Lavandera I. Curación de heridas sépticas con miel de abejas. Rev Cubana Cir. 2011; 50(2): 187-196.
9. Cabrera L, Rodríguez G. Actividad antibacteriana de miel de abejas multiflorales de cuatro zonas apícolas del estado Zulia, Venezuela. Rev Científ FCV-LUZ. 2003; 3(8): 205-211.
10. Marcucci M. Propolis: chemical composition, biological properties and therapeutic activity. Apidolog. 1995; 28: 83-99.
11. Tronstad L, Andreasen JO, Hasselgren G, Kristerson L, Riis I. Ph changes in dental tissues after root canal filling with calcium. J Endod 1981; 7(1): 17-21.
12. Esberard M. Changes in pH at the Dentin Surface in Roots Obturated with Calcium Hydroxide Pastes. J Endod 1996; 22(8): 134-38.
13. Andrade F, Almeida P. Evaluation of pH levels and calcium ion release in various calcium hydroxide endodontic dressings. Oral Surg Oral Med Oral Pathol Oral Radiol Endod. 2004; 97: 388-92.
14. Ahuja V, Ahuja A. Apitherapy - A sweet approach to dental diseases. Part II: Propolis. J. Academy Adv Dental Research. 2011; 2(2): 1-7.
15. Rezende G, Acosta L, Baroni D. In vitro antimicrobial activity of endodontic pastes with propolis extracts and calcium hydroxide. Braz Dent J 2008; 19(4): 301-305.
16. Victorino F, Franco S. Pharmacological evaluation of propolis solutions for endodontic use. Pharma Biol. 2007; 45(9): 721-727.
17. Koru O, Toksoy F. In a vitro antimicrobial activity of propolis samples from different geographical origins against certain oral pathogens. Anaerobe. 2007; 13: 140-145.
18. Wieckiewicz W, Miernik M, Wieckiewicz M, and Morawiec T. Does propolis help to maintain Oral health? Evid Based Complement Alternat Med. 2013: 1-8.
19. Ahangari Z, Naseri M. Propolis: Chemical composition and its applications in endodontics. Iran Endod J. 2018; 13(3): 285-292.
20. Estrela C, Pécora JD, Souza-Neto MD, Estrela CRA, Bammann LL. Effect of vehicle on antimicrobial properties of calcium hydroxide pastes. Braz Dent J. 1999; 10: 63-72.

21. Sathorn C, Parashos P, Messer H. Antibacterial efficacy of calcium hydroxide intracanal dressing: a systematic review and meta-analysis. *Int Endod J* 2007; 40: 2-10.
22. Pimenta H, Violante I, Musis C, Borges A, Aranha A. In vitro effectiveness of Brazilian brown propolis against *Enterococcus faecalis*. *Braz Oral Res.* 2015; 29(1): 1-6.
23. Victorino R, Bramante C, Watanabe E, Ito I, Franco S, Hidalgo M. Antibacterial activity of propolis-based toothpastes for endodontic treatment. *Braz. J. Pharm. Sci.* 2009; 45(4): 795-800.
24. Jaiswal N, Dakshita S, Udai S, Kanwardeep S, Urja A, Shivika G. Evaluation of antibacterial efficacy of Chitosan, Chlorhexidine, Propolis and Sodium hypochlorite on *Enterococcus faecalis* biofilm: an in vitro study. *J Clin Exp Dent.* 2017; 9(9): 1066-74.
25. Kalyoncuoglu E, Gönülol N, Özsezer E, Bodrumlu E. Effect of Propolis as a root canal irrigant on bond strength to dentin. *J Appl Biomater Funct Mater.* 2015; 13(4): 362-366.
26. El-Tayeb M, Abu-Seida A, El Ashry S, El-Hady S.. Evaluation of antibacterial activity of propolis on regenerative potential of necrotic immature permanent teeth in dogs. *BMC Oral Health.* 2019; 19(174): 1-12.
27. Shabbir J, Qazi F, Farooqui W, Ahmed S. Effect of propolis paste as intracanal medicament on post-endodontic pain: a double blind randomized clinical trial. *Int J Environ Res Public Health.* 2020; 17(2): 445.
28. Toker H, Ozan F, Ozer H, Ozdemir H. A morphometric and histopathologic evaluation of the effects of propolis on alveolar bone loss in experimental periodontitis in rats. *J Periodontol.* 2008; 79(6): 1089-94.
29. Pileggi R, Antony K, Johnson K. Propolis inhibits osteoclast maturation. *Dent Traumat.* 2009; 25(6): 584-588.

Nota declaración de interés:

Los autores declaran que no tienen intereses comerciales, de propiedad o financieros que representen conflictos de interés en los productos y compañías descritas en este artículo.

Nota contribución de los autores:

1. Concepción y diseño del estudio
2. Adquisición de datos
3. Análisis de datos
4. Discusión de los resultados
5. Redacción del manuscrito
6. Aprobación de la versión final del manuscrito

CFAM ha contribuido en: 1, 2, 3, 4, 5 y 6.

Nota de aceptación:

Este artículo fue aprobado por la editora de la revista Mag. Dra. Vanesa Pereira-Prado.