

Comparación cefalométrica entre un paciente acromegálico y su hermano gemelo

Cephalometric comparison between an acromegalic patient and his twin brother

Tomás Freundlich¹, David Arueste², Germán Manríquez³, Alejandro Díaz⁴

Doi: 10.22592/ode2019n33a10

Resumen

La acromegalia es una enfermedad caracterizada por una desfiguración somática de progresión lenta causada por la sobreproducción de hormona de crecimiento (GH) y factor de crecimiento insulinoide tipo 1 (IGF-1), predominantemente asociada con un adenoma hipofisario. La manifestación más evidente a nivel facial es un prognatismo mandibular por exceso de crecimiento de la mandíbula. El propósito del presente trabajo fue realizar una comparación morfológica craneofacial mediante análisis cefalométrico y superposición cefalométrica entre un paciente con diagnóstico de acromegalia y su hermano gemelo que no presenta la enfermedad. Nuestros resultados mostraron que en el hermano con acromegalia existe un significativo aumento del tamaño de la silla turca, un desplazamiento hacia anterior del maxilar y mandíbula, siendo más marcado el desplazamiento mandibular. El cambio morfológico que experimenta la mandíbula en la acromegalia es atribuido principalmente al crecimiento de la rama mandibular por aumento de la unidad condilar.

Abstract

Acromegaly is characterized by a slowly progressive somatic disfigurement caused by the overproduction of growth hormone (GH) and insulin-like growth factor 1 (IGF1), mainly associated with a pituitary adenoma. The most evident facial manifestation is mandibular prognathism due to excessive growth of the jaw. This work aimed to perform a craniofacial morphological comparison through cephalometric analysis and cephalometric superimposition of a patient diagnosed with acromegaly and his twin brother without the disease. Our results showed that the acromegalic patient has a significant increase in the size of the sella turcica, an anterior displacement of the maxilla and mandible, the mandibular displacement being more marked. The morphological change of the mandible in acromegaly is mainly attributed to the growth of the mandibular ramus due to an increase in the condylar unit.

Palabras clave: acromegalia, gemelos, cefalometría, cóndilo mandibular.

Keywords: acromegaly, twins, cephalometry, mandibular condyle.

1 Cirujano-Dentista. Santiago, Chile. ORCID: 0000-0001-8644-4419

2 Cirujano-Dentista. Santiago, Chile. ORCID: 0000-0002-0670-0134

3 Unidad de Física, Instituto de Investigación en Ciencias Odontológicas y Centro de Análisis Cuantitativo en Antropología Dental, Facultad de Odontología, Universidad de Chile. Departamento de Antropología, Facultad de Ciencias Sociales, Universidad de Chile, Santiago, Chile. ORCID: 0000-0002-3376-8804

4 Servicio de Cirugía Máxilo Facial, Hospital San Borja Arriarán. Departamento del Niño y Ortopedia Dento Maxilar, Facultad de Odontología, Universidad de Chile. Centro de Análisis Cuantitativo en Antropología Dental, Facultad de Odontología, Universidad de Chile, Santiago, Chile. ORCID: 0000-0002-0884-3411

Introducción

La acromegalia es una enfermedad de baja prevalencia que afecta entre 40 a 70 casos por 1.000.000 de habitantes, comienza en la etapa adulta y se caracteriza por una desfiguración somática de progresión lenta producto de la sobreproducción de hormona de crecimiento (GH) y factor de crecimiento insulinoide tipo 1 (IGF-1), predominantemente causada por un adenoma hipofisario ^(1,2). La hormona de crecimiento es producida en la porción anterior de la glándula hipófisis y estimula la producción de IGF-1 principalmente en el hígado. Ambas hormonas actúan a nivel de los tejidos estimulando su crecimiento ⁽³⁾. La enfermedad puede presentarse en una forma aislada o ser parte de un cuadro sindrómico como el Síndrome de McCune-Albright ⁽⁴⁾. Se asocia con mortalidad prematura si no es adecuadamente tratada ⁽⁵⁾.

Las manifestaciones clínicas de la acromegalia son tanto de carácter local como general. En el primer caso, como consecuencia del aumento de tamaño de la glándula hipofisaria se produce compresión de los tejidos vecinos pudiendo desencadenar cuadros de cefalea y alteraciones visuales ⁽⁶⁾. A nivel general, el aumento en la secreción de GH y IGF-1 puede llevar a complicaciones sistémicas cardiovasculares, respiratorias y metabólicas ⁽⁷⁻⁹⁾. En el aspecto morfológico, se presenta un aumento de tamaño en las extremidades, ensanchamiento de los dedos, engrosamiento de la piel, protuberancia de la frente y engrosamiento y aumento de tamaño de los labios, nariz y orejas ^(8,9).

La manifestación más evidente a nivel facial es un prognatismo mandibular por exceso de crecimiento de la mandíbula. No está claro cuál es la zona de la mandíbula que se encontraría mayormente afectada. Se ha señalado que el principal aumento de crecimiento se daría a nivel de la rama ^(10,11). Sin embargo, además de la rama, el cuerpo y el mentón también presentarían un mayor crecimiento ⁽¹²⁾. Cefalométricamente se describe una disminución del ángulo S-Ar-Go,

un aumento del ángulo SNB y un aumento del ángulo goniaco en los pacientes acromegálicos ^(10,11,13). Al parecer, el maxilar no presentaría cambios significativos ⁽¹⁴⁾. Se ha propuesto, a través de experimentación en ratas, que el sobrecrecimiento mandibular podría ser producto de una estimulación de IGF-1 sobre el cartílago del cóndilo mandibular ⁽¹⁵⁾.

Un hallazgo clínico que normalmente se observa en esta enfermedad es la macroglosia ⁽¹⁶⁻¹⁸⁾. Pareciera existir una mayor sensibilidad de los músculos de la lengua a IGF-1 en comparación con otros músculos y tejidos ⁽¹⁵⁾. Estudios post mortem muestran que existiría un agrandamiento de fibras musculares en pacientes acromegálicos en comparación con sus controles ⁽¹⁹⁾. Diastemas y aumento de la movilidad dentaria también han sido reportados como signos característicos ^(20,21). Sin embargo, estos signos clínicos parecieran ser secundarios al aumento de tamaño de la lengua ^(20,22).

Con el objetivo de contribuir al conocimiento de la acromegalia respecto de las modificaciones de la morfología facial que conlleva, se presenta el caso de un paciente con diagnóstico de acromegalia y su hermano gemelo que no presenta la enfermedad. Se realizó una comparación morfológica radiográfica entre ambos.

Método

Paciente de 27 años, sexo masculino, fue derivado por Endocrinología con diagnóstico de acromegalia por adenoma de hipófisis al Servicio de Cirugía Máxilo Facial del Hospital San Borja Arriarán en Santiago de Chile para tratamiento correctivo de la deformación facial. En la anamnesis, el paciente relata la existencia de un hermano gemelo. Por esta razón, se les solicitó a ambos hermanos un consentimiento para la realización de este estudio. El hermano gemelo accedió voluntariamente a realizarse un registro telerradiográfico lateral craneofacial. Ambos registros estandarizados se realizaron en

las mismas condiciones y con el mismo equipo radiológico (Planmeca Promax).

Obtenidas ambas telerradiografías (Fig. 1), se realizó un análisis cefalométrico con algunas medidas angulares comúnmente utilizadas en ortodoncia ⁽¹³⁾. Posteriormente se realizaron dos superposiciones cefalométricas: una general y otra mandibular, ambas basadas en el método propuesto por Björk ⁽²³⁻²⁵⁾. Esto permitió visualizar las zonas de mayor cambio morfológico craneofacial del paciente acromegálico respecto de su hermano gemelo.

Resultados

La Tabla 1 resume los valores cefalométricos de ambos gemelos y las diferencias entre ellos. El ángulo Ba-S-N muestra un aumento en el paciente acromegálico (136°) respecto de su hermano gemelo (126°). Algo similar ocurre con los valores de SNB (96° vs 85°). No se observan cambios significativos respecto al ángulo SNA (89° vs 90°). El ángulo S-Ar-Go se encontró disminuido en el paciente acromegálico (120°), respecto de su hermano

(146°). El ángulo ANB presentó una gran alteración en el paciente con acromegalía (-7°) observándose una diferencia de 12° respecto a su hermano gemelo (5°). El ángulo S-N/Go-Gn se encontró disminuido en 5° respecto a su hermano (20° vs 25°). Finalmente, el ángulo goniaco se observó aumentado en 5° (125° vs 120°). En el aspecto dentario, se observa una mayor proinclinación de los incisivos superiores en el paciente acromegálico (130° vs 126°). En la Fig. 2 se observan los trazados cefalométricos tanto del paciente acromegálico como de su hermano gemelo.

La Fig. 3 muestra la superposición general basada en el método propuesto por Björk, usando la base de cráneo anterior como referencia, en donde se buscó el mejor calce entre la pared anterior de silla turca, la apófisis clinoides anterior y la lámina cribosa del etmoides. Esta superposición muestra en el paciente acromegálico un significativo aumento de tamaño de la silla turca, por profundización del piso y excavamiento de la pared anterior. Tanto el maxilar como la mandíbula presentan un desplazamiento hacia anterior en el

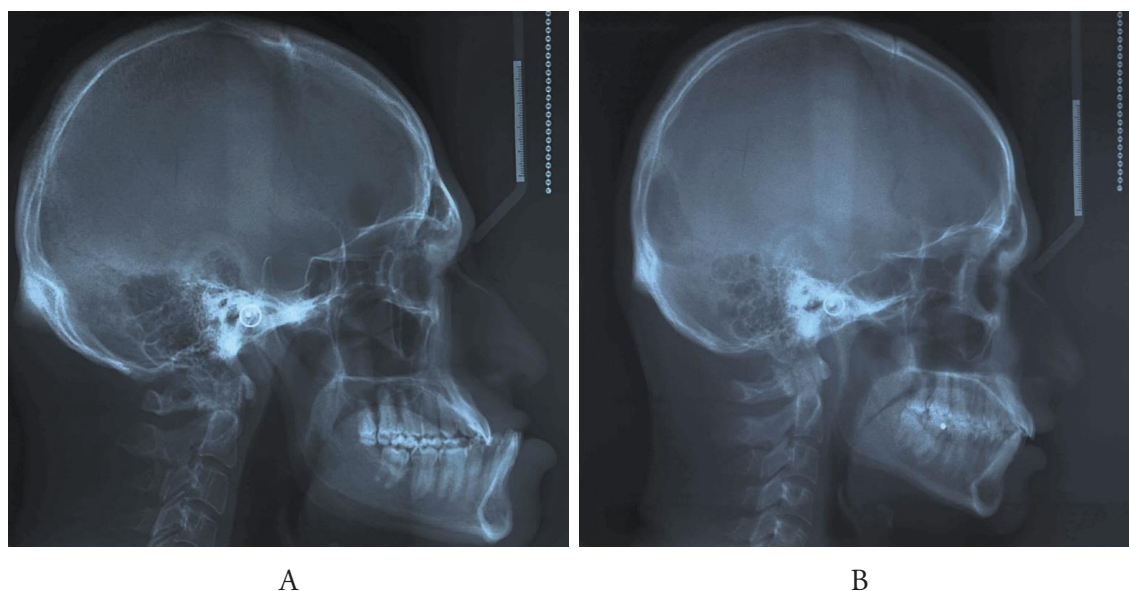


Fig. 1: Registro telerradiográfico lateral craneofacial. Paciente acromegálico (A) y hermano no acromegálico (B).

paciente acromegálico, siendo más marcado el desplazamiento mandibular, lo que produce un prognatismo mandibular característico. En el caso del maxilar, la superposición muestra un aumento de la distancia entre la espina nasal anterior y posterior. Por otra parte, también se puede apreciar un aumento de tamaño de la zona glabellar y moderado desplazamiento anterior e inferior de la sutura fronto nasal, huesos nasales y maxilar superior. Los tejidos blandos se encuentran prominentes en el paciente acromegálico en relación a su hermano. La Fig. 4 muestra una superposición mandibular, también basada en el método de Björk, esta vez, buscando el mejor calce entre el contorno anterior de la sínfisis mentoniana (punto más anterior), el contorno inferior de la cortical interna de la sínfisis mentoniana (punto más inferior) y el canal del nervio dentario inferior. En esta superposición se puede observar claramente un aumento de tamaño de la rama, del proceso coronoideo y del cóndilo mandibular.

Tabla 1: Valores cefalométricos de ambos gemelos y las diferencias entre ellos.

Medición	Sin Acromegalia	Con Acromegalia	Diferencia
Ba-S-N	126°	136°	+10°
SNA	90°	89°	-1°
S-N/ENA-ENP	8°	9°	+1°
SNB	85°	96°	+11°
S-Ar-Go	146°	120°	-26°
ANB	5°	-7°	-12°
S-N/Go-Gn	25°	20°	-5°
Po-Or/Me-Go(cef)	20°	12°	-8°
Ar-Go-Gn	120°	125°	+5°
ENA-ENP/ Me-Go(cef)	18°	12°	-6°
IS – ENA-ENP	126°	130°	+4°
II- Me-Go(cef)	95°	95°	0°

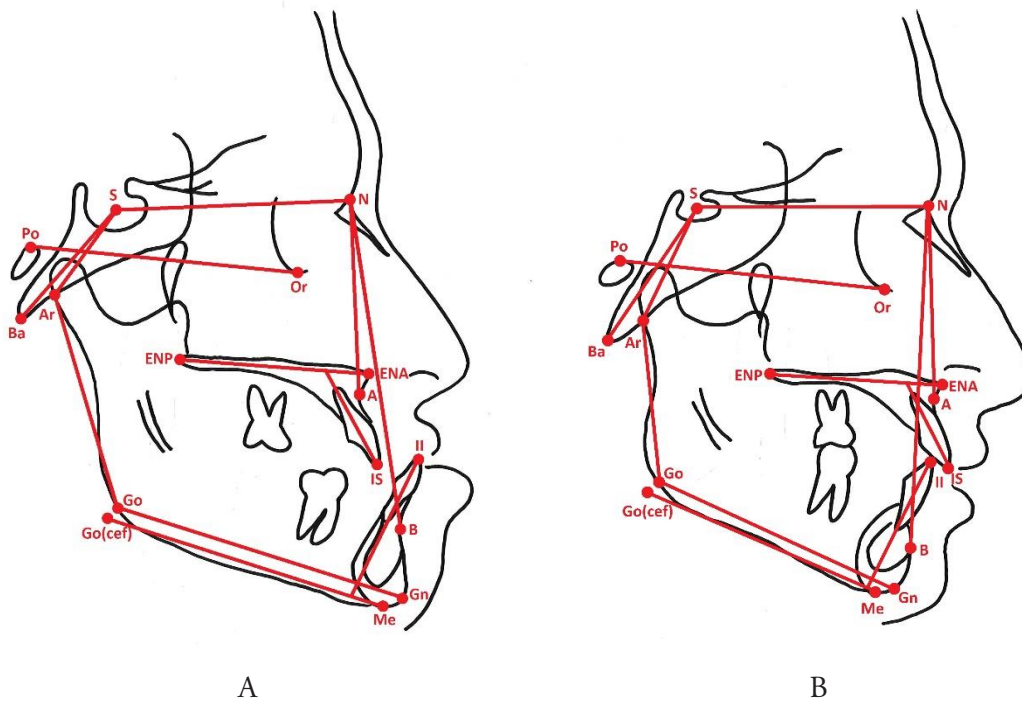


Fig. 2: Trazados cefalométricos. Paciente acromegálico (A) y hermano no acromegálico (B).

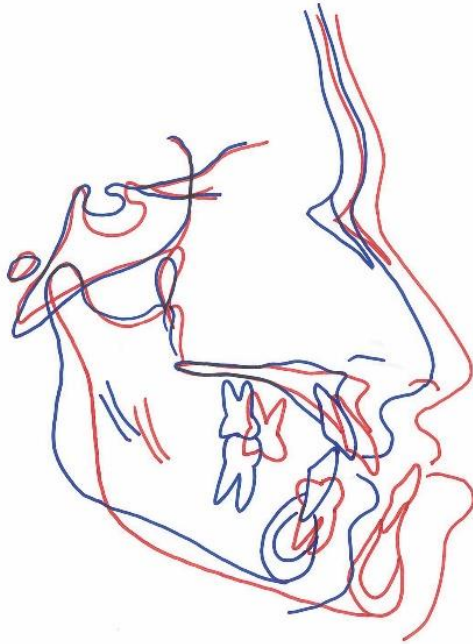


Fig. 3: Superposición cefalométrica general entre los hermanos basada en el método de Björk. El color rojo representa al hermano con acromegalia. El color azul representa al hermano sin acromegalia.

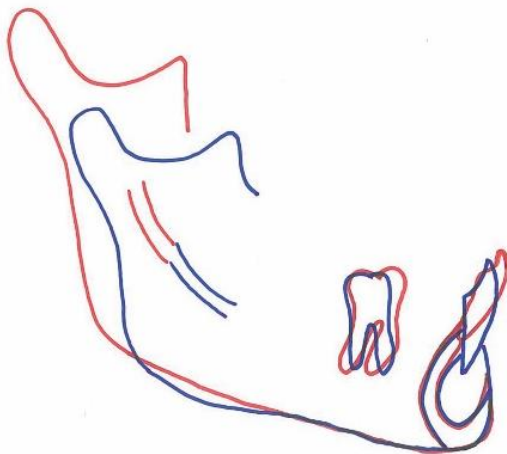


Fig. 4: Superposición cefalométrica mandibular entre los hermanos basada en el método de Björk. El color rojo representa al hermano con acromegalia. El color azul representa al hermano sin acromegalia.

Discusión

El propósito del presente trabajo fue realizar una comparación morfológica craneofacial mediante análisis cefalométrico entre un paciente con diagnóstico de acromegalia y su hermano gemelo que no presenta la enfermedad. Según la revisión de la literatura pertinente, este trabajo constituye el primer estudio con este objetivo.

Un aspecto relevante para la realización de este trabajo radica en suponer una alta concordancia fenotípica entre gemelos. Es de conocimiento general que el fenotipo está determinado por una interacción génico-ambiental ⁽²⁶⁾. Por lo anterior, en nuestro caso, si bien se trata de hermanos gemelos, éstos podrían presentar ciertas diferencias morfológicas atribuidas al ambiente ⁽²⁷⁾. No obstante aquello, existen reportes como el de Sidlauskas et al. ⁽²⁸⁾ en donde se estudió a 90 gemelos monocigóticos y se encontró una alta correlación entre ellos en el tamaño mandibular total y el tamaño del cuerpo y la rama. Así mismo, Manjusha et al. ⁽²⁹⁾ encontraron una correlación morfológica craneofacial entre gemelos monocigóticos concluyendo que el componente genético ejerce un rol dominante en la morfología craneofacial. Basado en estos reportes de concordancia fenotípica, realizamos una comparación cefalométrica entre estos dos hermanos gemelos. Por esto mismo, pensamos que los resultados obtenidos en el presente estudio son atribuibles al efecto que tiene la acromegalia sobre la morfología facial. A pesar de que no podríamos descartar categóricamente que existieran diferencias morfológicas entre los dos hermanos antes del diagnóstico de la enfermedad, nuestro trabajo representaría un aporte en la descripción de las alteraciones faciales de la acromegalia.

El aumento de tamaño de la silla turca que se muestra en la superposición general se produce a expensas de una profundización del piso y excavamiento de la pared anterior de esta estructura y sin duda es debido al aumento de

tamaño de la glándula hipófisis por el adenoma existente ⁽³⁰⁾. Esto explicaría el aumento del ángulo Ba-S-N observado en el paciente acromegálico, ya que esta profundización de la silla turca estaría condicionando una ubicación más inferior del punto silla (S) y por consiguiente el aumento de este ángulo.

El sobrecrecimiento mandibular y el consiguiente prognatismo observado en el paciente acromegálico respecto de su hermano gemelo se reflejó en un aumento del ángulo SNB, una disminución del ángulo S-Ar-Go y el aumento del ángulo goniaco. Esto coincide ampliamente con lo que ha sido descrito en la literatura ^(10,11,13). La superposición mandibular mostró un crecimiento de la rama, de la unidad condilar y la unidad coronoidea. Interesantemente, la escotadura sigmoidea se desplazó hacia arriba en conjunto con el cóndilo y la apófisis coronoides. Fariña et al. ⁽³¹⁾ reportaron que un hallazgo similar se produce en la hiperplasia condilar en que la escotadura sigmoidea acompaña el crecimiento del cóndilo del lado afectado. Si bien existen estudios de autopsias de pacientes acromegálicos, éstos se centran en otros órganos o tejidos y no dan cuenta de lo que ocurre a nivel del cóndilo mandibular ^(19,32). Al respecto, Likubo et al. ⁽¹⁵⁾ sugieren, a través de experimentación en ratas, que este aumento del tamaño mandibular es producto de una estimulación de IGF-1 sobre el cartílago del cóndilo. El rol que juega la lengua como factor estimulante del crecimiento mandibular en el paciente acromegálico también ha sido discutido por algunos autores ⁽³³⁻³⁵⁾ considerando lo observado en ciertos síndromes como el Síndrome de Beckwith-Wiedemann donde el sobrecrecimiento mandibular sería consecuencia de la macroglosia observada en estos pacientes ⁽³⁶⁾. Cuando se presenta una macroglosia en niños en crecimiento, la lengua actuaría como un estímulo mecánico sobre el cartílago del cóndilo mandibular produciendo un prognatismo ⁽³⁷⁾. Pero a diferencia de lo que ocurre en algunos síndromes durante el crecimiento, en el pa-

ciente acromegálico, la macroglosia no debiera significar un estímulo mecánico capaz de generar un aumento de tamaño de la mandíbula, ya que, en la etapa adulta, el cartílago del cóndilo se encontraría inactivo ⁽²⁾. Parece ser entonces que el sobrecrecimiento mandibular en la acromegalia podría ser explicado por la presencia, en el cóndilo adulto, de células cartilaginosas que potencialmente pueden ser reactivadas por un aumento de IGF.1. Sin embargo, no se podría descartar, que una vez que estas células hayan sido estimuladas, éstas no puedan recibir un estímulo adicional de una macroglosia.

La superposición general mostró un cambio característico de la acromegalia sobre el esqueleto del tercio medio facial el cual consiste en el aumento de la zona fronto glabellar, lo que coincide con lo reportado previamente por Balos Tuncer et al. ⁽³⁸⁾. En conjunto con esto se manifestó un desplazamiento anterior e inferior de los huesos nasales y del maxilar superior, lo que podría ser explicado por la respuesta del cartílago del tabique nasal a la IGF-1 ⁽³⁹⁾ generando un estímulo de crecimiento del tercio medio facial. Este desplazamiento anterior del maxilar se acompañó de un aumento de la distancia entre la espina nasal anterior y posterior en el paciente acromegálico, lo que hablaría de un verdadero crecimiento del hueso maxilar. Esto es coincidente con lo reportado por Balos Tuncer et al. ⁽³⁸⁾. Sin embargo, este mismo autor encontró que el ángulo SNA no experimentaba cambios significativos. Otros autores utilizando este mismo ángulo como indicador concluyen que el maxilar no presenta cambios morfológicos en el paciente acromegálico ^(12,14). Normalmente se considera al ángulo SNA como indicativo de un desplazamiento anterior del maxilar durante el crecimiento. En nuestro trabajo, los gemelos mostraron ángulos SNA similares. Si solamente hubiéramos utilizado el ángulo SNA, hubiéramos llegado a la conclusión que la acromegalia no produce cambios en el maxilar. Sin embargo, la superposición general muestra

claramente un desplazamiento anterior de esta estructura. La casi nula variación del ángulo SNA entre ambos gemelos queda explicada por el hecho que tanto el punto N (sutura frontonasal) como el punto A experimentaron un desplazamiento anterior lo que tiende a mantener el ángulo SNA en valores similares.

Conclusión

El cambio morfológico que experimenta la mandíbula en la acromegalia es atribuido principalmente al crecimiento de la rama mandibular por aumento de la unidad condilar. Se cree que el sobrecrecimiento de la mandíbula podría ser atribuido a la estimulación de IGF-1 sobre el cartílago condilar. No existe un total consenso respecto de lo que ocurre a nivel del maxilar.

Referencias

1. Holdaway IM, Rajasoorya C. Epidemiology of acromegaly. *Pituitary*. 1999; 2 (1): 29-41.
2. Chanson P, Salenave S. Acromegaly. *Orphanet J Rare Dis*. 2008; 3: 17.
3. Rozario KS, Lloyd C, Ryan F. GH and IGF-1 Physiology In Childhood. En: De Groot LJ, Chrousos G, Dungan K. *Endotext* [Internet]. South Dartmouth (MA): MDText.com, Inc. 2000. [Actualizado: 2015 Nov 20; Acceso: 2018 Ago 14] Disponible en: <https://www.ncbi.nlm.nih.gov/books/NBK343487/>.
4. Salenave S, Boyce AM, Collins MT, Chanson P. Acromegaly and McCune-Albright síndrome. *J Clin Endocrinol Metab*. 2014; 99 (6): 1955-69.
5. Găloiu S, Poiană C. Current therapies and mortality in acromegaly. *J Med Life*. 2015; 8 (4): 411-5.
6. López-Macía A, Picó-Alfonso A. Clínica de la acromegalia: presentación, cuadro clínico y comorbilidades. *Endocrinol Nutr*. 2005; 52 Supl 3: 18-22.
7. Melmed S. Acromegaly. *N Engl J Med*. 1990; 322 (14): 966-77.
8. Chanson P, Salenave S, Kamenicky P, Cazabat L, Young J. Pituitary tumours: acromegaly. *Best Pract Res Clin Endocrinol Metab*. 2009; 23 (5): 555-74.
9. Vilar L, Vilar CF, Lyra R, Lyra R, Naves LA. Acromegaly: clinical features at diagnosis. *Pituitary*. 2017; 20 (1): 22-32.
10. Bruwier A, Albert A, Beckers A, Limme M, Poirrier R. Acromegaly and sleep apnea: cephalometric evaluations. *Ann Endocrinol (Paris)*. 2011; 72 (3): 211-7.
11. Karakis D, Aktas-Yilmaz B, Dogan A, Yetkin I, Bek B. The bite force and craniofacial morphology in patients with acromegaly: a pilot study. *Med Oral Patol Oral Cir Bucal*. 2014; 19 (1): e1-7.
12. Künzler A, Farmand M. Typical changes in the viscerocranium in acromegaly. *J Craniomaxillofac Surg*. 1991; 19 (8): 332-40.
13. Dostálová S, Sonka K, Smahel Z, Weiss V, Marek J. Cephalometric assessment of cranial abnormalities in patients with acromegaly. *J Craniomaxillofac Surg*. 2003; 31 (2): 80-7.
14. Pelttari L, Polo O, Rauhala E, Vuoriluoto J, Aitasalo K, Hyyppä MT, Kronholm E, Irjala K, Viikari J. Nocturnal breathing abnormalities in acromegaly after adenomectomy. *Clin Endocrinol (Oxf)*. 1995; 43 (2): 175-82.
15. Likubo M, Kojima I, Sakamoto M, Kobayashi A, Ikeda H, Sasano T. Morphological and histopathological changes in orofacial structures of experimentally developed acromegaly-like rats: an overview. *Int J Endocrinol*. 2012; 2012: 254367.
16. Agrawal M, Maitin N, Rastogi K, Bhushan R. Seeing the unseen: diagnosing acromegaly in a dental setup. *BMJ Case Rep*. 2013.
17. Smith CB, Waite PD. Surgical management of obstructive sleep apnea in acromegaly with mandibular prognathism and macroglossia: a treatment dilemma. *J Oral Maxillofac Surg*. 2012; 70 (1): 207-10.
18. Kashyap RR, Babu GS, Shetty SR. Dental patient with acromegaly: a case report. *J Oral Sci*. 2011; 53 (1): 133-6.
19. Wittmann AL. Macroglossia in acromegaly and hypothyroidism. *Virchows Arch A Pathol Anat Histol*. 1977; 373 (4): 353-60.
20. Lima DL, Montenegro RM Jr, Vieira AP, Albano MF, Rego DM. Absence of periodontitis in acromegalic patients. *Clin Oral Investig*. 2009; 13 (2): 165-9.

21. Herrmann BL, Mortsch F, Berg C, Weischer T, Mohr C, Mann K. Acromegaly: a cross-sectional analysis of the oral and maxillofacial pathologies. *Exp Clin Endocrinol Diabetes*. 2011; 119 (1): 9-14.
22. Cortet-Rudelli C. The mouth of patients with acromegaly. *Presse Med*. 2017; 46 (9): 831-837.
23. Björk A. Variations in the growth pattern of the human mandible: longitudinal radiographic study by the implant method. *J Dent Res*. 1963; 42 (1) Pt 2: 400-11.
24. Skieller V, Björk A, Linde-Hansen T. Prediction of mandibular growth rotation evaluated from a longitudinal implant sample. *Am J Orthod*. 1984; 86 (5): 359-70.
25. Roldan SI, Carvajal CM, Rey D, Buschang PH. Método de superposición estructural de Björk para evaluar crecimiento y desarrollo craneofacial. *Rev. CES Odont*. 2013; 26 (2): 127-133.
26. Griffiths AJF, Miller JH, Suzuki DT, Lewontin RC, Gelbart WM. An Introduction to Genetic Analysis. In: W. H. Freeman. 7 ed. New York, 2000.
27. Fraga MF, Ballestar E, Paz MF, Ropero S, Setien F, Ballestar ML, Heine-Suñer D, Cigudosa JC, Urioste M, Benitez J, Boix-Chornet M, Sanchez-Aguilera A, Ling C, Carlsson E, Poulsten P, Vaag A, Stephan Z, Spector TD, Wu YZ, Plass C, Esteller M. Epigenetic differences arise during the lifetime of monozygotic twins. *Proc Natl Acad Sci U S A*. 2005; 102 (30): 10604-9.
28. Šidlauskas M, Šalomskienė L, Andriuškevičiūtė I, Šidlauskienė M, Labanauskas Ž, Šidlauskas A. Mandibular morphology in monozygotic twins: a cephalometric study. *Stomatologija*. 2014; 16 (4): 137-43.
29. Manjusha KK, Jyothindrakumar K, Nishad A, Manoj KM. Growth and Development of Dentofacial Complex influenced by Genetic and Environmental Factors using Monozygotic Twins. *J Contemp Dent Pract*. 2017; 18 (9): 754-758.
30. Chang HP, Tseng YC, Chou TM. An enlarged sella turcica on cephalometric radiograph. *Dentomaxillofac Radiol*. 2005; 34 (5): 308-12.
31. Fariña R, Bravo R, Villanueva R, Valladares S, Hinojosa A, Martinez B. Measuring the condylar unit in condylar hyperplasia: from the sigmoid notch or from the mandibular lingula?. *Int J Oral Maxillofac Surg*. 2017; 46 (7): 857-860.
32. Gershberg H, Heinemann HO, Stumpf HH. Renal function studies and autopsy report in a patient with gigantism and acromegaly. *J Clin Endocrinol Metab*. 1957; 17 (3): 377-85.
33. Ardran GM, Kemp FH. The tongue and mouth in acromegaly. *Clin Radiol*. 1972; 23 (4): 434-44.
34. Benda C. Akromegalie. *Deutsche Klinik am Eingange Des Zwanzigsten Jahrhunderts*. 1902; 3: 261.
35. Chalk WO. Partial dislocation of the lower jaw from an enlarged tongue. *Transactions of the Pathological Society*. 1856; 8: 305-308.
36. Kawafuji A, Suda N, Ichikawa N, Kakara S, Suzuki T, Baba Y, Ogawa T, Tsuji M, Moriyama K. Systemic and maxillofacial characteristics of patients with Beckwith-Wiedemann syndrome not treated with glossectomy. *Am J Orthod Dentofacial Orthop*. 2011; 139 (4): 517-25.
37. Argandoña J, Pantoja R, Cortés J. Rol de la lengua en la génesis de Dismorfosis Maxilares (I parte). *Revista Dental de Chile*. 1998; 89 (1): 37-42.
38. Balos Tuncer B, Canigur Bavbek N, Ozkan C, Tuncer C, Eroglu Altinova A, Gungor K, Akturk M, Balos Toruner F. Craniofacial and pharyngeal airway morphology in patients with acromegaly. *Acta Odontol Scand*. 2015; 73 (6): 433-40.
39. Vetter U, Zapf J, Henrichs I, Gammert C, Heinze E, Pirsig W. Human nasal septal cartilage: analysis of intracellular enzyme activities, glycogen content, cell density and clonal proliferation of septal chondrocytes of healthy adults and acromegalic patients. *Connect Tissue Res*. 1989; 18 (4): 243-54.

Tomás Freundlich: tomasfreundlich@gmail.com

Fecha de recibido: 08.10.2018 - Fecha de aceptado: 12.12.2018