

Tratamiento estético con laminados cerámicos para cierre de diastemas. Relato de caso clínico.

Esthetic treatment with ceramic veneers for diastemas closure. A clinical report.

Lourdes María González García¹
Gabriela Paredes Largo²
Fernando Arce³
Ivonne García⁴

¹Master en Rehabilitación Oral. Facultad de Odontología. Universidad de Sao Paulo Brasil.

²Alumna del curso de Especialización en Operatoria Dental. Facultad de Odontología Universidad Nacional de Asunción.

³Alumno del curso de Especialización en Operatoria Dental. Facultad de Odontología. Universidad Nacional de Asunción.

⁴Profesora Titular del curso de Especialización en Operatoria Dental. Facultad de Odontología. Universidad Nacional de Asunción.

Resumen

El diseño, la planificación, la ejecución y la obtención de una sonrisa armónica trajo consigo el avance de materiales odontológicos, tanto para el uso clínico como laboratorial, y modificaciones en las técnicas restauradoras estéticas. Los diastemas son espacios entre dientes adyacentes que causan generalmente incomodidad estética al paciente. Los laminados cerámicos constituyen una buena alternativa para ofrecer al paciente una sonrisa funcional y armónica por sus propiedades ópticas excelentes, además de su biocompatibilidad con la estructura dentaria y gingival, estabilidad de color y durabilidad a largo plazo, sin embargo la ejecución del tratamiento con estos materiales implica una planificación previa, el análisis estético a través de fotografías digitales y del diseño de la sonrisa, encerado de diagnóstico, ensayos de mock-up, el conocimiento de las características del material, dominio de la técnica clínica en cuanto a la preparación de la estructura dentaria preservando el tejido sano por medio del desgaste selectivo, además de la técnica de provisionales y del protocolo para la cementación. Este trabajo tiene como objetivo presentar una técnica de tratamiento restaurador indirecto con laminados cerámicos para el cierre de diastemas con la finalidad de armonizar la sonrisa.

Palabras clave: laminados cerámicos; diastema; estética dental; diseño de sonrisa.

Abstract

The design, planning, performance and getting a harmonious smile brought an advance of Dental Materials, of clinical use and laboratory, and changes in esthetic restorative techniques. Diastemas are spaces between adjacent teeth which usually cause an esthetic discomfort of the patient. Ceramic veneers are a good alternative to offer the patient for a functional and harmonious smile with excellent optical properties. In addition to the biocompatibility with the tooth and gingival structure, color stability and durability of a long term, however, the execution of treatment with these material implications prior planning, aesthetic analysis of a through digital photography and smile Design, waxing diagnosis, Mock-up, Testing model, knowledge

of material properties, domain the clinical preparation of tooth structure preserving healthy tissue through selective wear, in addition to the temporary restoration technique and protocol for cementation. This clinical report aims to present a technique of indirect restorative treatment with ceramic veneers for diastema closure in order to harmonize smile.

Keywords: Ceramic veneers, Diastemas, Aesthetic Planning, Smile Design.

Entregado para revisión: 14/10/2016.

Aceptado para publicación: 10/11/2016.

Introducción

El concepto de estética para el ser humano es subjetivo, y se relaciona con la armonía y la belleza, y puede estar condicionado a factores culturales y sociales así como a la edad del individuo y las épocas correspondientes Mondelli (2003).

Los diastemas son espacios o aberturas entre dientes adyacentes en la misma arcada dentaria con etiología multifactorial Angrisani Neto et al (2013) que causan incomodidad al paciente al interferir en la estética de la sonrisa Souza et al (2015). La odontología restauradora tiene como objetivo proporcionar una sonrisa armónica donde exista un equilibrio entre función y estética, siendo esto posible gracias al avance de los materiales odontológicos y la técnica operatoria que permiten una reproducción fidedigna de las características de las piezas dentarias Marson & Manetti (2012).

En la actualidad las cerámicas dentales se han destacado debido a su longevidad clínica, biocompatibilidad y sus excelentes propiedades ópticas Souza et al (2015). Además de su óptima adhesión en preparaciones mínimamente invasivas sobre esmalte cuando el tratamiento de superficie y la cementación son adecuados Ayres et al (2014). Cuando el tratamiento de cierre de diastemas incluye la confección de las superficies vestibulares para cerrar espacios entre dientes, los laminados cerámicos constituyen una opción Souza et al (2015). El sistema IPS e.max (Ivoclar - Vivadent) es ampliamente utilizado para este tipo de tratamiento. Consiste en una cerámica reforzada con disilicato de litio por técnica inyectada (press) o mecanizada CAD-CAM (Computer Aided Design - Computer Aided Manufacturing) Angrisani Neto et al (2013) y maquillada con un revestimiento, IPS e.max ceram, que consiste en una cerámica de baja fusión a base de apatita que brinda al material el biomimetismo con la estructura dentaria Granha M de et al (2015) permitiendo excelente estética e individualización en cada caso Jackson (2011).

La técnica indirecta con laminados cerámicos abre una alternativa de tratamiento de alto índice de éxito clínico, satisfacción del paciente y longevidad a largo plazo Peumans et al (2000).

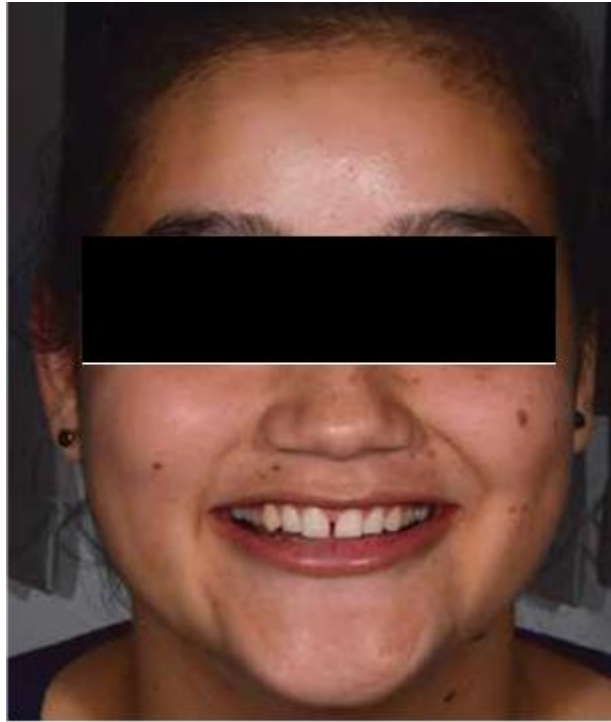

Figura 1

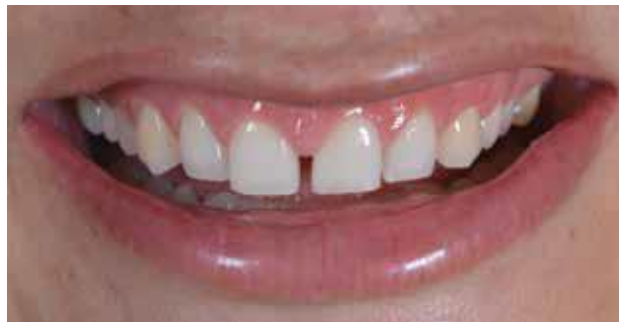

Figura 2

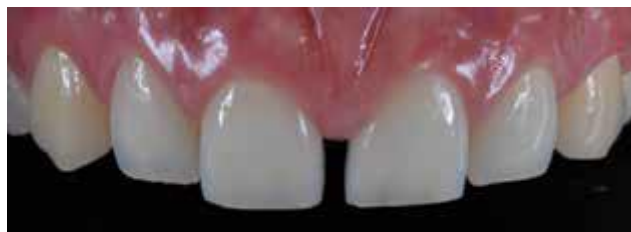

Figura 3




Figura 4

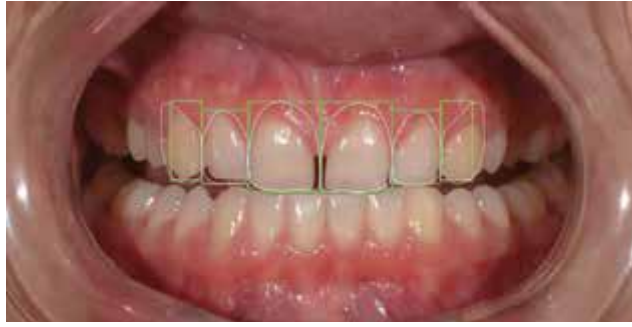

Figura 5

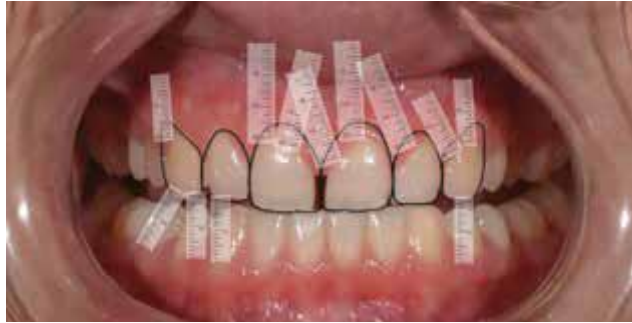

Figura 6

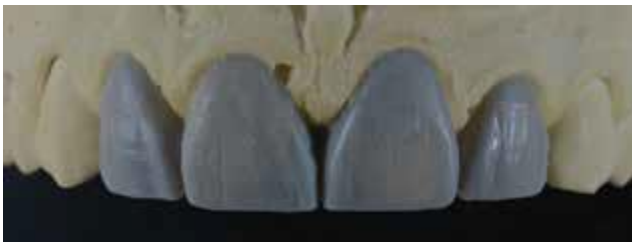


Figura 7

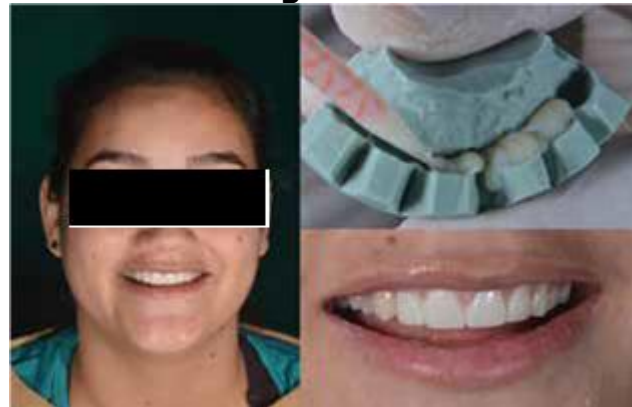

Figura 8

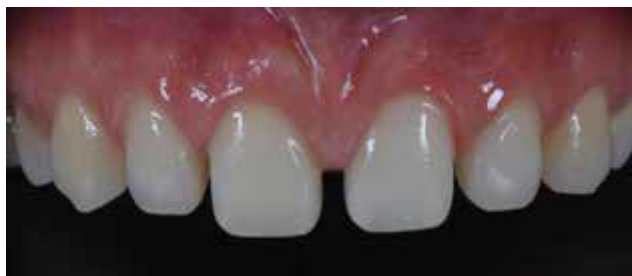

Figura 9

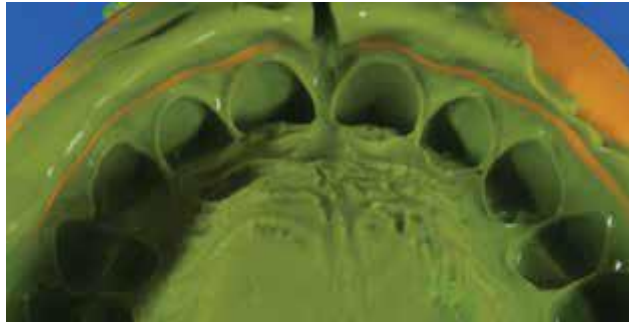


Figura 10

El objetivo de este trabajo es presentar una técnica de tratamiento restaurador indirecto con laminados cerámicos para el cierre de diastemas con la finalidad de armonizar la sonrisa.

Reporte del caso clínico

Paciente de sexo femenino, de 24 años de edad, acudió a la clínica de posgrado de la Facultad de Odontología de la Universidad Nacional de Asunción, insatisfecha con la apariencia de su sonrisa.

En una primera sesión se procedió al análisis clínico, visual, radiográfico y fotográfico, observándose diastemas entre los dientes anteriores superiores y desarmonía de los contornos gingivales. (Figura 1), (Figura 2), (Figura 3)

Fueron realizados modelos de estudio inicial, toma de medidas de valores dentales tanto en altura y anchura, con calibradores digitales (Electronic Digital Caliper) además del análisis de la dominancia y simetría de los incisivos centrales superiores descrito por Kina (2011) (Figura 4). Con las medidas obtenidas se realizó una planificación digital (Diseño Bidimensional-D2D) de las necesidades dentarias y gingivales, por medio de la técnica CSD - Custom Smile design Hidalgo-Lostaunau RC et al (2013) (Figura 5 y Figura 6), obteniéndose así las medidas ideales a través de la proporción aurea. Posteriormente se realizó encerado de diagnóstico (Figura 7) para prueba de Mock Up, efectuándose con resina bisacrílica ProtempTM 4 (3M) para prueba estética y fonética, lo cual fue aprobado por la paciente. (Figura 8)

De acuerdo a las exigencias estéticas del caso, se propuso a la paciente diversos tratamientos posibles, optándose por la confección de laminados cerámicos, con previa gingivectomía para armonización de los márgenes gingivales.

En una segunda sesión se prosiguió a la confección de las preparaciones mínimamente invasivas de las piezas dentarias 12, 11, 21, 22 (Figura 9), con fresas diamantadas de la marca Jota - Swiss made, luego se procedió al pulido de las preparaciones con discos Sof-LexTM (3M-ESPE) en sus 4 granulaciones, posterior separación de tejidos blandos con un único hilo retractor Ultrapack 0000 (Ultradent); la toma de impresión se realizó con silicona de adición (Swiss Teck Hydroextreme Coltene/Waledent) en dos pasos (Figura 10) y confección de provisionales con resina bisacrílica ProtempTM 4 (3M).

Los laminados cerámicos fueron confeccionados con pastillas IPS e-max HT (High Translucency), y estratificados con IPS e-max ceram color bleach 4, (Ivoclar - Vivadent). (Figura 11), (Figura 12), (Figura 13)

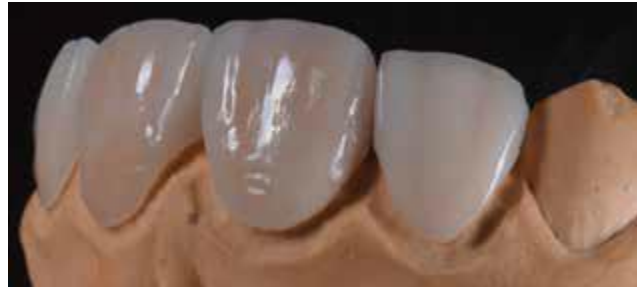

Figura 11

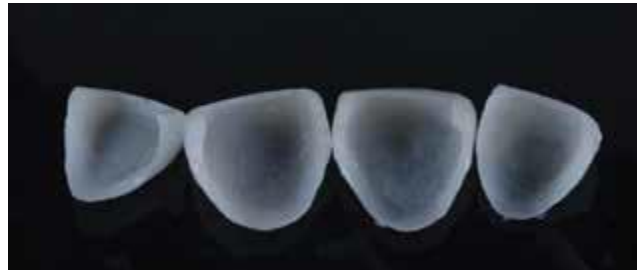

Figura 12



Figura 13

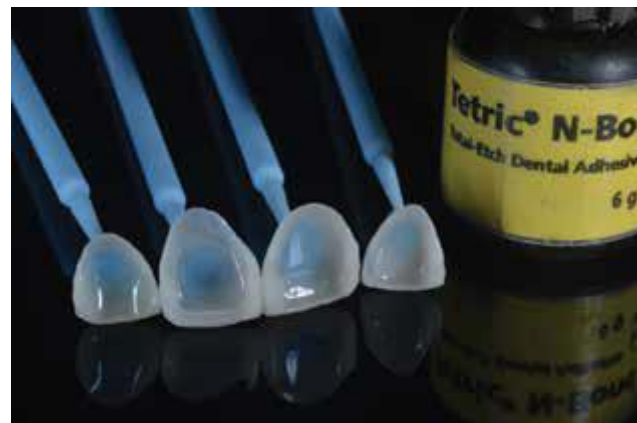

Figura 14

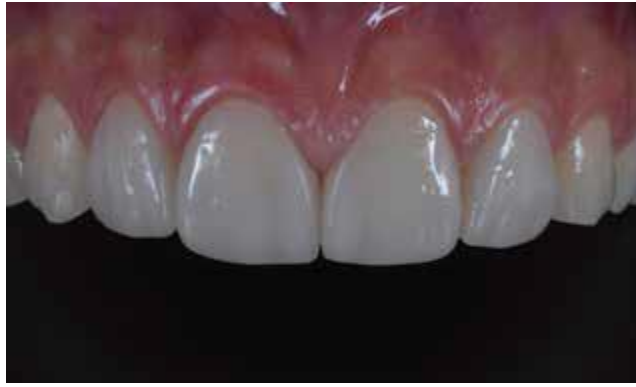

Figura 15



Figura 16

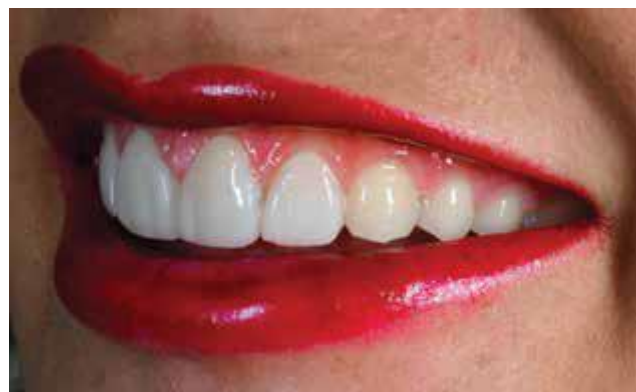

Figura 17

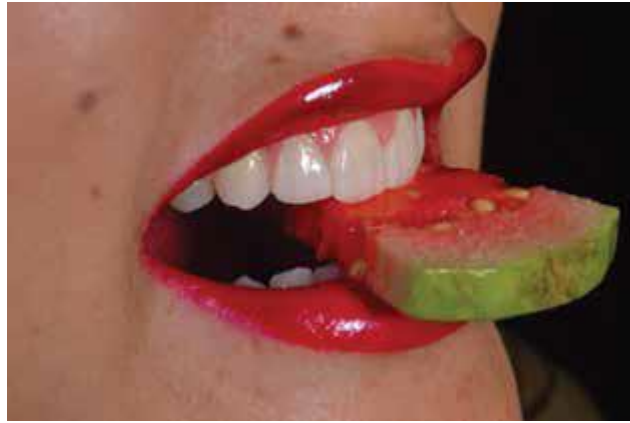

Figura 18



Figura 19

En una tercera sesión los laminados cerámicos fueron cementados, siguiendo el siguiente protocolo; tratamiento de laminados con ácido fluorhídrico 9% por 20 segundos con Porcelain Etch (Ultradent, USA), aplicación del ácido fosfórico a 37% (Ultradent, USA) (Figura 14) y lavado con agua, posterior aplicación de una fina capa de silano Monobond N (Ivoclar-Vivadent) por 60 segundos, seguido del secado, y una segunda aplicación de 60 segundos completando 2 minutos; la aplicación del sistema adhesivo Tetric N-Bond (Ivoclar-Vivadent) sin fotopolimerizar; en cuanto al sustrato dentario, luego de realizar una profilaxis con piedra pómez y copas de goma, fue acondicionado con ácido fosfórico al 37% (Ultradent, USA) por 20 segundos, seguido del lavado con agua y secado, posteriormente se aplicó el sistema adhesivo Tetric N-Bond (Ivoclar Vivadent) con auxilio de un microbrush, sin fotopolimerizar. El cemento utilizado fue el Variolink N LC, valor +2 (Ivoclar-Vivadent), el exceso de cemento fue removido antes de la fotopolimerización con pinceles numero 3 (Cosmedent) y luego fue fotopolimerizado con luz Led VALO cordless (Ultradent, USA) 3 intervalos de 4 segundos en las superficies vestibulares y palatina a 1400mW/cm² según recomendaciones del fabricante. Se realizó una última fotopolimerización con gel de glicerina para evitar la capa inhibida Choi & Cho (2010).

Después de una semana, se citó a la paciente para control y toma de fotografías finales (Figura 15), (Figura 16), (Figura 17), (Figura 18), (Figura 19).

Discusión

Una sonrisa agradable y estética es referencia de salud y éxito en la actualidad, lo que influye directamente en las inversiones de la industria odontológica en materiales

y técnicas restauradoras estéticas repercutiendo en la actuación profesional clínica Granha M de et al (2015).

En este caso relatado específicamente se optó por laminados cerámicos confeccionados con el sistema IPS e.max. Los laminados cerámicos en el sector anterior, área estética, es un procedimiento bien consolidado en la literatura científica Souza et al (2015). Además permiten una preparación mínimamente invasiva, con mayor preservación de la estructura dentaria sana, siendo una alternativa segura de tratamiento cuando se tiene conocimiento y destreza en la técnica Marson & Manetti (2012).

El sistema cerámico IPS e.max, específicamente el Press (técnica inyectada) de la marca de Ivoclar Vivadent, se introdujo en la profesión en el año 2005, reforzado por 70% de cristales de disilicato de litio, los cuales están incluidos en una matriz vítrea Zortuk et al (2010). Este es un sistema cerámico que posee adhesión y es una excelente alternativa para restauraciones donde se preconiza la estética debido a su posibilidad de reproducir con la naturalidad la estructura dentaria Granha M de et al (2015). Comparados a otros materiales restauradores, los laminados cerámicos ofrecen un buen pronóstico, siendo restauraciones menos abrasivas y más resistentes a las fracturas debido al tamaño y distribución de las partículas, ya que poseen un coeficiente de expansión térmica similar a la estructura dentaria Souza et al (2015). Esas características hacen que la cerámica sea un material superior a la resina compuesta, presentando mejor resistencia al desgaste, mayor estabilidad de color y mejor lisura superficial Souza et al (2012). Las restauraciones indirectas por laminados cerámicos presentan un costo elevado comparados con restauraciones directas de resinas compuestas, sin embargo, tienen un tiempo de vida mayor, equilibrando el costo/beneficio Souza et al (2012).

La planificación del desgaste fue realizado en conjunto con el técnico protésico, el odontólogo y la paciente tal como lo indican Magne (2004). El análisis estético a través de fotografías digitales, diseño de la sonrisa, modelos de estudios iniciales, encerado de diagnóstico y ensayos de mock-up fue indispensable para la planificación del caso y la aceptación del tratamiento por la paciente. El encerado de diagnóstico junto con las fotografías fueron una herramienta esencial en la realización de las preparaciones con mínimo de desgaste, siendo una técnica segura, rápida y precisa Queiroga (2012). Se realizó la ruptura del punto de contacto entre los dientes 12 y 11, 21 y 22, esto para mejorar el posicionamiento del diente en relación a su propio eje Queiroga (2012), y proporcionar un correcto perfil de emergencia Magne (2004); la preservación incisal con la eliminación de ángulos agudos como sugerido por Kina (2011); y en la porción cervical fue realizado un leve chanflado circular para acomodar los laminados Magne (2004), Kina (2011), Queiroga (2012).

El nivel del desgaste de las preparaciones sigue las orientaciones de laminados denominados lentes de contacto con 0,3 a 0,5 mm de espesor del material, confeccionados con pastillas translúcidas de disilicato de litio (e.max HT). Una ventaja del sistema IPS e.max es que puede ser tan fino volviéndose casi transparente y mismo así pueden permanecer duros y resistentes a la fractura Queiroga (2012).

La adhesión de un compuesto resinoso a cerámicas con feldespato, leucita y disilicato de litio, está bien establecida. La fuerza de adhesión del sistema IPS e.max para una adecuada cementación adhesiva tienen la necesidad de la producción de una superficie interna porosa y microrretentiva que se logra a través del acondicionamiento con ácido fluorhídrico del 4,5% al 10% por 20 segundos, obteniéndose así una micromorfología ideal Caparros et al (2014). La aplicación de silano en la superficie acondicionada para la obtención de uniones covalentes cuando es asociada a un tratamiento térmico que evapora el exceso de agua promoviendo la condensación de monómeros de silano, provoca un aumento en los valores de

resistencia de unión entre la cerámica, el adhesivo y el cemento resinoso Nuñez-Sarmiento et al (2014).

Las restauraciones provisorias son fundamentales para la protección de los tejidos dentarios de las condiciones presentes en la cavidad bucal, ayudando a estabilizar los dientes preparados mientras se confeccionan las restauraciones definitivas Souza et al (2015). En este caso fue usado la resina provisoria bisacrílica visto que la misma posee compatibilidad con los tejidos periodontales, propiedades mecánicas superiores cuando relacionadas a otros materiales y un resultado estético satisfactorio Caldas et al. (2013)

La longevidad de la restauración se relaciona con la estabilidad del color del material Turgut & Bagis (2011) y depende en parte de la técnica de cementación utilizada Myers et al, (1994). El sistema de activación de los cementos de resina puede tener una influencia en la estabilidad del color de las restauraciones finas Silami et al. (2016). Los cementos activados químicamente o duales de sistema de activación foto y química, presentan en su composición amina terciaria, que cuando entra en contacto con otros componentes del sistema adhesivo simplificado, compromete la reacción de polimerización, además de alterar el color del cemento Aguiar et al. (2010); Granha M de et al (2015). En este caso fue optado utilizar el cemento de fotoactivado, indicado para preparaciones conservadoras que presentan mínimas retenciones Turgut & Bagis (2011), además de controlar la activación del cemento por la luz, lo que permite la optimización de la técnica y el tiempo de trabajo clínico más largo Myers et al (1994).

Conclusión

Con esta revisión de la literatura y relato de caso clínico, se puede concluir que cuando es realizada una planificación a través de fotografías digitales, diseño de la sonrisa, comunicación técnico-protésico-odontólogo-paciente y la ejecución de un protocolo clínico asociado al desgaste selectivo, a las técnicas adhesivas, cementos resinosos y al dominio de la técnica operatoria, es posible restablecer la función y la estética con sistemas cerámicos como el IPS e.max, alcanzando el éxito clínico y así la satisfacción del paciente.

Agradecimientos

Agradecemos al técnico protésico Mario Benítez por su magnífico trabajo. Al Doctor Heriberto Núñez de la Facultad de Odontología de Asunción UNA, por el apoyo para la publicación de este trabajo.

Referencias

- Aguiar TR, Lima AF, Voltarelli FR, Martins LRM. (2010) Associação de técnicas no tratamento restaurador em dentes posteriores: onlay cerâmico x resina composta. *Dental Press Estet*; 7(1), 82.
- Angrisani Neto S, Pereira MA, da Cunha LF, Garcia PP. (2013) Tratamentos estéticos conservadores para o fechamento de diastemas: resinas compostas e cerâmicas odontológicas. *Rev Dental Press Estét*; 10(4): 94-106.
- Ayres APA, Pacheco RR, André CB, Giannini M. (2014) Associação de técnicas: fechamento de diastema com resina composta e laminado cerâmico em incisivo lateral conoide. *Rev Dental Press Estét* ; 11(3):60-70.
- Caldas IP, Monte Alto RV, Gallito MA, Santos GO, Bon SF. (2013) A utilização de resinas bisacrílicas no planejamento estético: relato de caso clínico. *Rev Dental Press Estét* ; 10(1):77-88.
- Caparroso CB, Latorre F, Arroyave LJ, Grajales CA, Medina VM. (2014) Evaluación in vitro del efecto de la concentración y el tiempo de aplicación del ácido fluorhídrico sobre la adhesión al disilicato de litio. *Rev Fac Odontol Univ Antioquia* [internet] [citado 5 sept. 2016] 26(1): 62-75. Disponible en: http://www.scielo.org.co/scielo.php?script=sci_arttext&pid=S0121-246X2014000200005&lng=en&nrm=iso
- Choi YS, Cho IH. (2010) An effect of immediate dentin sealing on the shear bond strength of resin cement to porcelain restoration. *J Adv Prosthodont* ; 2(2):39-45.
- Granha M de F, Mantovani MB, Fracalossi C, da Cruz Junior VC, Peixoto CM de C. (2015) Reabilitação estética em dente anterior utilizando o sistema E.max: relato de caso. *BJSC*; 13(1): 38-41
- Hidalgo Lostaunau RC, Oliveira GG de, Cueva Cueto M, Villalobos Tinoco J, Flores Reyes JC. (2014) Desenho digital do sorriso. En: Miyashita E; Oliveira GG de. *Odontologia estética: os desafios da clínica diária*. Napoleão.
- Hidalgo Lostaunau RC; Torres-Tello RC. (2013) La filosofía del diseño personalizado de la sonrisa. Parte I. *Rev APCD Estet*; 1(2): 217-225.
- Jackson RD. (2011) The role of modern composites and ceramics in clinical practice. *Dent Today*;30(6):58,60,62 passim; quiz 68,57: 1-13.
- Kina S, Bruguera A. (2011) *Invisible: restauraciones estéticas cerámicas - 1ª ed.* - Buenos Aires: Médica Panamericana.
- Magne P, Belser UC. (2004) *Restauraciones de Porcelana Adherida en los Dientes Anteriores: Un Enfoque Biomimético*. 1ª ed. Barcelona: Quintessence.
- Marson FC, Manetti LP, Silva COe, Progiante PS, Takeshita WM. (2012) Avaliação longitudinal de coroas livres de metal. *Braz J Surg Clin Res*; 1(1): 11-17.
- Mondelli J. (2003) *Estética e cosmética: em clínica integrada restauradora*. Sao Paulo: Quintessence
- Myers ML, Caughman WF, Rueggeberg FA. (1994). Effect of restoration composition, shade, and thickness on the cure of a photoactivated resin cement. *J Prosthodont*. 3(3):149-57.
- Núñez-Sarmiento TS, Peña-Castillo M, Mongruel-Gomes OM, Dominguez JA. (2014) Efecto del silano precalentado en la resistencia de unión de las cerámicas de disilicato de litio y cementos. *CES Odontol* [internet] [citado 5 oct. 2016] 27(1):11-17. Disponible en: http://www.scielo.org.co/scielo.php?script=sci_arttext&pid=S0120-971X2014000100002
- Peumans M, Van Meerbeek B, Lambrechts P, Vanherle G. (2000) Porcelain veneers: a review of the literature. *J Dent*; 28(3):163-77.
- Queiroga RB. (2012) Laminados cerâmicos minimamente invasivos: novas possibilidades. *Rev Dental Press Estét* ; 9(1):34-47.

Silami FDJ, Tonani R, Alandia-Román CC, Pires-de-Souza F de CP. (2016) Influence of different types of resin luting agents on color stability of ceramic laminate veneers subjected to accelerated artificial aging. *Braz Dent J* ;internet#93;#91;citado 9 sept. 2016#93; Disponible en: http://www.scielo.br/scielo.php?script=sci_arttext&pid=S0103-64402016000100095&lng=en&nrm=iso&tlng=en

Souza CM, Junior ASS, Higashi C, Andrade OS, Hirata R, Gomes JC (2012). Laminados cerâmicos anteriores: relato de caso clínico. *Rev Dental Press Estét* ; 9(2):70-82.

Souza GS de, Rodrigues Filho LS, Progiante PS, Silva CO da, Marson FC. (2015) Reabilitação em área estética com múltiplos diastemas, utilizando laminados cerâmicos: relato de caso clínico. *Braz J Surg Clin Res* ; 13(1): 29-32.

Turgut S, Bagis B. (2011) Colour stability of laminate veneers: an in vitro study. *J Dent* ; 39 (Suppl 3): 57-64.

Zortuk M, K Kilic, Gurbulak AG, Kesim B, Uctasli S. (2010). Tensile bond strength of lithium-disilicate pressed glass ceramic to dentin of different surface treatments. *Dent Mater J*; 29(4): 418-424.