

Luxaciones complejas de codo con inestabilidad pósterolateral. ¿Cuáles son las mejores opciones de tratamiento? Revisión bibliográfica sistematizada

Complex elbow dislocations with postero-lateral instability. What are the best treatment options? Systematized bibliographic review

Luxações complexas do cotovelo com instabilidade pósterolateral. Quais são as melhores opções de tratamento? Revisão bibliográfica sistematizada

Martín Sierra¹, Nicolás Tamón²

RESUMEN

Introducción: El 25% de las luxaciones de codo corresponden a luxaciones complejas, que se definen como aquellas luxaciones que se acompañan de lesiones óseas, siendo las mismas más inestables que la luxaciones puras o simples. Estas lesiones han planteado un importante desafío terapéutico, ya que históricamente se han obtenido pobres resultados funcionales. El objetivo de este trabajo es revisar la bibliografía acerca del tratamiento de las luxaciones complejas de codo con inestabilidad posterolateral, y valorar los resultados de las múltiples opciones terapéuticas.

Materiales y Métodos: Se realizó la búsqueda sistematizada utilizando el buscador PubMed, obteniéndose un total de 1450 artículos, de los cuales 32 cumplieron con los criterios de inclusión y exclusión establecidos.

Resultados: Los estudios analizados fueron de bajo nivel de evidencia, III o IV, correspondiendo en su mayoría a series de casos retrospectivos. Destaca la gran cantidad de variantes terapéuticas existentes, con diferentes protocolos terapéuticos, que arrojan resultados funcionales similares.

Conclusiones: Las luxaciones complejas del codo corresponden a lesiones complejas, capaces de causar secuelas funcionales importantes en los pacientes. El establecimiento de protocolos terapéuticos es clave para obtener mejores resultados funcionales.

Palabras clave: Luxación compleja de codo; inestabilidad posterolateral.

ABSTRACT

Introduction: 25% of elbow dislocations correspond to complex dislocations, which are defined as those dislocations that are accompanied by bone injuries, being more unstable than pure or simple dislocations. These lesions have set an important therapeutic challenge, since historically poor functional results have been obtained. The objective of this study is to review the literature on the treatment of complex elbow dislocations with posterolateral instability, and to assess the results of the multiple therapeutic options.

Materials and Methods: The systematized search was carried out using the Pubmed search engine, obtaining a total of 1450 articles, of which 32 met the established inclusion and exclusion criteria.

Results: The studies analyzed were of a low level of evidence, III or IV, corresponding mostly to retrospective case series. The large number of existing therapeutic variants stands out, with different therapeutic protocols, which yield similar functional results.

Conclusions: Complex elbow dislocations correspond to complex injuries, capable of causing important functional sequelae in patients. The establishment of therapeutic protocols is key to obtaining better functional results.

Keywords: Complex elbow dislocation; posterolateral instability.

RESUMO

Introdução: 25% das luxações do cotovelo correspondem a luxações complexas, que são definidas como aquelas luxações acompanhadas de lesões ósseas, sendo as mesmas mais instáveis que as luxações puras ou simples. Essas lesões representam um importante desafio terapêutico, uma vez que resultados funcionais historicamente ruins têm sido obtidos. O objetivo deste trabalho é revisar a literatura sobre o tratamento das luxações complexas do cotovelo com instabilidade pósterolateral e avaliar os resultados das múltiplas opções terapêuticas.

Materiais e Métodos: Foi realizada uma busca sistematizada por meio do mecanismo de busca PubMed, obtendo-se um total de 1450 artigos, dos quais 32 atenderam aos critérios de inclusão e exclusão estabelecidos.

Resultados: Os estudos analisados foram de baixo nível de evidência, III ou IV, correspondendo em sua maioria a séries de casos retrospectivas. Destaca-se o grande número de variantes terapêuticas existentes, com diferentes protocolos terapêuticos, que apresentam resultados funcionais semelhantes.

Conclusões: As luxações complexas do cotovelo correspondem a lesões complexas, capazes de causar sequelas funcionais importantes nos pacientes. O estabelecimento de protocolos terapêuticos é fundamental para obter melhores resultados funcionais.

Palavras-chave: Luxação complexa do cotovelo, instabilidade pósterolateral.

INTRODUCCIÓN

Las luxaciones de codo son las segundas en frecuencia, después del hombro, comprendiendo del 11 al 28% de las luxaciones de las grandes articulaciones. De éstas, el 25% aproximadamente corresponde a luxaciones complejas^(1, 2), que según la bibliografía sajona, se interpretan como aquellas luxaciones que se acompañan de lesiones óseas, siendo más inestables que la luxaciones puras o simples^(1, 2, 3, 4).

Dentro del marco de las luxofracturas de codo, existen tres entidades lesionales que se caracterizan por causar inestabilidad posterolateral de la articulación^(3, 4, 5). En primer lugar, la tríada terrible (TT), descrita

¹ Clínica de Traumatología y Ortopedia. Facultad de Medicina, Universidad de la República. Montevideo, Uruguay. Correo electrónico: msierragarcia86@gmail.com. ORCID: 0000-0003-3628-6648

² Asistente de Clínica de Traumatología y Ortopedia. Facultad de Medicina, Universidad de la República, Uruguay. ORCID: 0000-0002-7118-2935

inicialmente por Hotchkiss y que debe su nombre a los pobres resultados funcionales que genera esta lesión, conformada por la asociación lesional de la luxación posterolateral de la articulación humero cubital, la fractura de apófisis coronoides y la fractura de cabeza de radio^(2, 6, 7, 8, 9). Segundo, las lesiones tipo II de la clasificación de Monteggia, elaborada por el ilustre Prof. Dr. J.L. Bado en 1967, que continúa aún hoy vigente, y sus similares descritas por Júpiter, que hacen referencia a la fractura del cubito próxima asociadas a luxaciones posteriores de la articulación húmero-radial^(5, 6, 10, 11). Y por último, las fracturas tipo IV de la clasificación de Mason, que son las fracturas de cabeza de radio asociadas a la luxación de la articulación húmero-radial^(6, 12).

Estas lesiones han planteado un importante desafío terapéutico para el equipo asistencial, existiendo múltiples opciones de tratamiento que son cuestión de debate y con resultados funcionales que no siempre son buenos, causando principalmente rigidez y dolor a los pacientes que la padecen.

El objetivo de este trabajo es, a partir de la revisión bibliográfica, valorar los resultados obtenidos de las múltiples estrategias terapéuticas de las luxofracturas de codo capaces de causar inestabilidad posterolateral, intentando descubrir cuál es la opción que obtiene mejor pronóstico.

Como objetivos secundarios intentaremos valorar cuáles son las mejores opciones terapéuticas sobre cada estructura anatómica lesionada. Y en base a ello intentaremos crear un protocolo terapéutico basado en la evidencia bibliográfica revisada.

MÉTODOS

PREGUNTA DE INVESTIGACIÓN

Basamos la formulación de nuestra pregunta de investigación en la estrategia PICO, donde la P corresponde al grupo de pacientes con luxaciones complejas de codo capaces de causar inestabilidad posterolateral, la I hace referencia a la intervención y los protocolos de manejo de estas lesiones, la C es la comparación entre las diferentes técnicas utilizadas para el tratamiento de esta lesión, desde el manejo ortopédico al tratamiento por separado de cada una de las estructuras anatómicas lesionadas y la O son los resultados obtenidos con cada uno de estos procedimientos.

MATERIALES Y MÉTODOS

Se realizó una búsqueda incluyendo las siguientes bases de datos: Medline (interfase Pubmed), Scopus y Biblioteca Cochrane para estudios publicados en los

últimos 10 años, de acuerdo a los siguientes criterios:

Palabras clave (término Mesh): elbow joint, joint dislocation, con el operador booleano (AND).

Criterios de inclusión:

-Artículos publicados entre 2010 y 2019.

-Luxofracturas traumáticas aguda de codo con inestabilidad posterolateral.

-Pacientes mayores de 19 años.

Criterios de exclusión:

-Artículos que no hablen de fractura.

-Artículos que hacen referencia a trabajos de laboratorio o preparados cadavéricos.

-Artículos que hacen referencia a asociaciones lesionales de codo y otras estructuras anatómicas.

RESULTADOS DE LA BÚSQUEDA

En concordancia con el diagrama de flujo del protocolo de revisión PRISMA se llegó a los siguientes resultados (**Figura 1**).

De la búsqueda inicial finalizada en diciembre 2019, con los términos Mesh acuñados, se obtuvieron 1450 artículos. Al limitar la búsqueda a humanos se obtuvieron 1435 artículos. Utilizando los filtros de idioma inglés y español se obtuvieron 1059 artículos. Limitando la edad a mayores de 19 años se encontraron 463 artículos. Acotando la búsqueda a los últimos 10 años se obtuvieron 182 artículos. Se realizó la lectura de los correspondientes títulos y resúmenes descartándose 19 por no hacer referencia a lesiones óseas, 9 por hablar de lesiones asociadas, 3 por hacer referencia exclusivamente a la imagenología, 17 artículos que tratan de patología crónica, 57 por hacer referencia a otras lesiones del codo, 22 por corresponder a reporte de caso único, 6 por describir lesiones en otros sitios, 8 por ser estudios de laboratorio, 2 por no hacer referencia al tratamiento, 2 por incluir niños en la muestra, 4 repetidos y 3 estudios en cadáveres. Lo que nos deja un total de 30 artículos. Se incluyeron dos artículos adicionales basados en las referencias bibliográficas, contabilizando un total de 32 artículos.

PROPUESTA DE PROTOCOLO

En base a la bibliografía analizada, en forma conjunta con la Unidad de miembro superior de nuestro centro de trabajo y basados en los recursos disponibles en nuestro medio, se intentó establecer un protocolo de acción frente a este complejo grupo de entidades lesionales.

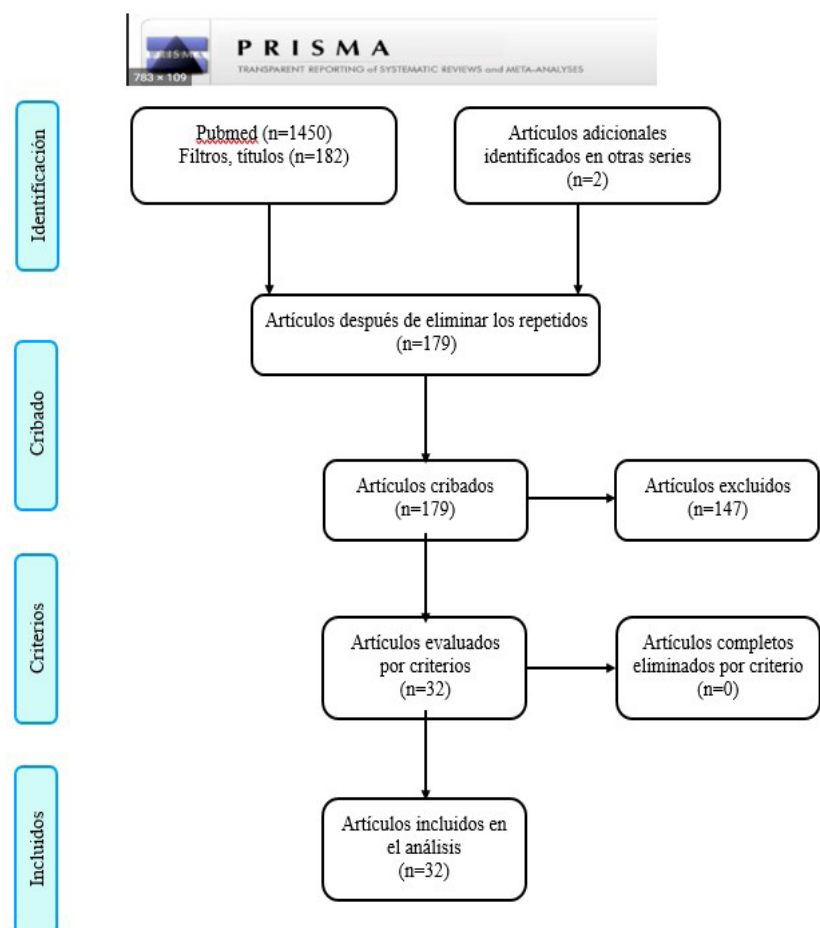


Figura 1. Flujograma PRISMA

Fuente: elaboración propia

RESULTADOS

La mayoría de los estudios consisten en series de casos retrospectivos, siendo 13 de ellos nivel de evidencia III y 19 nivel de evidencia IV. Es de destacar que contamos con dos trabajos con un gran número de casos; uno con 334 casos y otro con 261 casos. El tiempo de seguimiento más largo es de 108 meses en uno de los artículos.

En cuanto al tipo de lesión que se estudió:

- 27 refiere a TT.
- 7 refieren a lesiones Monteggia o similares.
- 6 refieren a lesiones tipo Mason IV.

Varios de los artículos revisados estudian más de un tipo de lesión.

De la extracción de los datos de los pacientes con inestabilidades posterolaterales traumáticas agudas de codo, obtuvimos un total de 1528 casos, correspondiendo 1312 a TT, 86 a lesiones tipo Monteggia o similares y 130 a fracturas de cabeza de radio tipo IV de la clasificación de Mason. Las características demográficas de las poblaciones de los diferentes trabajos que hacen referencia a las mismas son similares, siendo predominantemente hombres (70%) en comparación con mujeres (30%), con una media de edad de 46 +/- 12 años.

En cuanto a los tratamientos utilizados en los

diferentes trabajos, los podemos agrupar básicamente en 3 categorías principales: cirugía abierta, colocación de FFEE y tratamiento ortopédico. La gran mayoría de los casos hace referencia a la cirugía como principal opción terapéutica. De los artículos que hacen referencia a la cirugía como método terapéutico, se analiza la intervención realizada sobre las diferentes estructuras anatómicas: cabeza de radio, coronoides, LCM, LCL, así como también los diferentes abordajes utilizados para el manejo de la lesión.

Los resultados fueron valorados según los scores Mayo Elbow Performance Score (MEPS)⁽¹³⁾, Disabilities of the Arm, Shoulder and Hand Questionnaire (DASH)⁽¹⁴⁾ y Broberg y Morrey⁽¹⁷⁾ para la artrosis post traumática. Además, se valoraron los rangos de movilidad según la flexo-extensión y la pronosupinación.

En la **Tabla 1** se extraen los datos de los trabajos analizados. Se aprecia que, a pesar del bajo nivel de evidencia, se revisaron trabajos con un gran número de casos, especialmente los trabajos realizados en China. Se destaca también que la mayor parte de los trabajos utilizó algoritmos de tratamiento similar condicionados a la lesión del paciente, y que los resultados funcionales en promedio fueron buenos y muy buenos. En cuanto a los plazos de seguimiento el rango de tiempo fue muy versátil, con periodos desde los 6 meses como tiempo mínimo hasta los 7 años en otro trabajo.

Tabla 1. Descripción de los trabajos incluidos en la revisión.

Trabajo	NE	N° pte	Lesión	Tratamiento	Seguimiento	ROM	Score
Zhang C, et al.(9) 2014 China Injury	IV	21	TT	Abordaje externo. 1ero: C.R.:19 OS, 2 Prótesis 2do: LCL: todos 3ero: Abordaje interno Coronoides: 2 tornillo, 12 placa y tornillo, 7 placa LCM: 5	32 meses	F-E:135,5° E:126°/F:9,5° P-S:139° P:70,5°/S:68,6°	MEPS:95,2
Matar H, et al.(11) 2017 Reino Unido European Journal of Orthopaedic Surgery and Traumatology	IV	22	Simil Monteggia tipo II	Abordaje posterior. 1ero: Coronoides, grande tornillo o Kw, chica sutura. 2do: C.R.: 4 s/tto, 5 se retiró el fragmento, 4 OS, 9 Prótesis.	4,1 años	F-E:107,5° S:58,6°/P:59,3°	MEPS 76,6 MEPS s/tto: 66,6 MEPS OS: 95 MEPS Prótesis:78,3
Yan, M. et al.(15) 2015 China ANZ Journal of Surgery	IV	39	TT Cabeza de radio Mason III	Abordaje lateral si prótesis de C.R. Abordaje medial si OS de cabeza de radio. Coronoides: 7 tipo I: s/tto 26 tipo II y 6 tipo III: OS C.R.: 19 OS, 20 prótesis	3 años	OS: F-E: 92,4° F:114,6°/E:22,1° P-S:103,1° P:56,7°/S:49,5° Prótesis: F-E:101,4° F:117,4°/E:17° P-S:114,1° P:63°/S:51,1°	OS MEPS: 77,91 Prótesis MEPS: 85,8
Sakai, K. et al.(16) 2016 China Kurume Medical Journal	VI	11	8 TT y 3 Simil Monteggia	C.R.: 5 OS, 2 prótesis, 3 remplazo parcial con injerto y 1 sin tto Coronoides: 8 s/tto, 2 OS, 1 sutura. LCL: 2 suturas LCM: 1 sutura Olécranon: 3 OS FFEE articulados todos, se removió a las 4 semanas	15,7 meses	F-E:121° F:134°/E:13° P-S:164° P:80°/S:84°	MEPS: 93
Doornberg, J. et al.(17) al. 2004 EEUU Clinical Orthopaedics and Related Research	IV	27 total pero solo corresp onden al grupo 16	10 transolecranian as y 16 simil Monteggia	Abordaje posterior. Coronoides: 15 tipo III tornillo y 1 tipo II s/ fijación C.R.: 10 tipo III, 3 tipo II, 3 s/ fractura. 4 OS, 5 escisión parcial o total 4. LCL: 2 suturas FFEE: en 2 por 1 mes Olécranon: 15 placa, 1 cerclaje.	7 años	F-E: 95° F:125°/E:30° P-S:115° P:60°/S:55°	B y M:79
Watters M. et al.(7) 2014 EEUU Clinical Orthopaedics and Related Research	NE III	39	TT	9 ptes: ORIF abordaje medial. C.R.: Tipo II 5 HCS. Tipo III , 4 placa y tornillos. 30 pacientes: prótesis. Abordaje lateral Coronoides: si LCL: todos 32 anclas y 7 túneles. LCM: 2 ptes FFEE: 3 ptes por inestabilidad post reparación.	24 meses	Prótesis F-E: 118° F:137°/E: 20° ORIF: F-E: 106° F: 130°/E: 24°	DASH Prótesis: 16,1 ORIF: 15,7
Giannicola, G.(18) et al. 2014 Italia Injury	NE IV	76	5 luxfc de cabeza de radio 5 luxofc de coronoides 22 TT 35 simil Monteggia 11 capitulum y troclea (que se excluyen)	Abordaje: lateral C.R.: I, II y III reconstruirles OS. Tipo III irresconstruibles prótesis. LCL: luego de la C.R. Fluoroscopia: si inestables repación LCM Si continua inestable: FFEE	24 meses	F-E: 128,5° F: 140,1°/E: 11,4° P-S: 157,2° P:80,1°/S:77,1°	
Zhou, C. et al.(19) 2018 China International Journal of Surgery	NE III	60 ptes 32 abordaj e combi 28 abordaj e ext	TT	Abordaje: 28 lateral 32: medial y lateral Coronoides: Tipo I sutura Tipo II: sutura o KW, alguna tornillo. C.R.: tipo I y II KW y tornillo Tipo III: placa y tornillo o prótesis. LCL y LCM: sutura transosea.	26,1 meses	Abordaje ext: F-E:115,8° F:124,1°/E: 8,3° P-S: 147,8° P:73,4°/S:74,4° Combinado: F-E:96,6° F:114,2°/E: 17,6° P-S:140° P:69,2°/S:70,4°	MEPS Abordaje Ext: 91,8 Combinado: 84,4
Zhang, D. et al.(20) 2016 EEUU Journal of Orthopaedic Trauma	NE III	107	TT	Coronoides: 20 no se fijaron. 74 sutura 7 anclas 6 tornillos LCL: 3 no se repararon 89 anclas 14 sutura 1 tornillo C.R.:3 sin tto 7 OS 90 prótesis 6 escisión LCM:95 no se fijó 9 se fijó	10 meses	100 sin subluxaciones 5 subluxaciones 2 signo de la gota caída.	

Najd, F. et al.(21) 2017 Iran Journal of Shoulder and Elbow Surgery	NE IV	10	TT	Reducción cerrada. Rx y tac. Movilidad precoz con fisioterapia	30,6 meses	F-E120° F: 131°/E:11° P-S111° P:53°/S:58°	DASH: 4,76 MEPS:95
Chen, H. et al.(22) 2016 China Medical Science Monitor	NE III	38	TT	Abordajes: 14 combinado 12 lateral 12 antero medial Primero coronoides, luego C.R., luego LCL y último LCM si se requiere. Coronoides: tipo I (11) kw Tipo II (17) y III (10) tornillos C.R.: tipo I (7) y II (20) suturas, tipo III (11) Kw LCL: sutura	15 meses	Combinado: F-E: 62,4° P-S:72,5° Lateral: F-E:63,3° P-S:73,6° Anteromedial: F-E:65,1° P-S: 75°	Combinado MEPS:98,3 VAS:0,8 Lateral: MEPS:87,4 VAS:1,7 Anteromedial: MEPS:98,3 VAS:1,2
Li, T. et al.(23) 2018 China Medicine	NE III	261	TT	Abordaje lateral 88 C.R.: I 19, II/III 69 Coronoides: I 32 cerclaje, II/III: 56 tornillos Abordaje AM: 81p C.R.: I 25, II/III 67 Coronoides: I 20, II/III: 72 Combinado: 81p C.R.: I 18, II/III 63. Coronoides: I 23, II/III 58. Total: C.R.: M I 62p kw, M II 128 OS con placa y tornillo, 71 Mason III prótesis. Coronoides: I 75 cerclaje, II: 116 tornillos, III: 70 tornillos.	24 meses	Lateral: F-E: 102,7° P-S: 123,6° Anteromedial: F-E: 121,9° P-S:125,6° Combinado: F-E: 127,2° P-S: 134,3°	MEPS: Lat: 90,6 AM:91,8 Combi: 96,3 B y M: Lateral: G0:44, G1:26, G2:18 Anteromedial: G0:56, G1:26, G2:13 Combinado: G0:50, G1:31, G2:0
Schnetzke, M. et al.(3) 2014 Alemania International Orthopaedics	NE III	53	Luxo fractura de cabeza de radio	Grupo 1: OS cabeza de radio 18 Grupo 2: Prótesis C.R. 35	3 años se siguieron 42 ptes	OS: F-E:117,9° F:129,6°/E: 11,7° Prótesis: F-E: 112,7° F:130,2°/E: 17,5°	MEPS: OS: 82,1 Prótesis C.R: 74,7
Castelli, A. et al.(24) 2016 Italia Journal of Orthopaedics and Traumatology	NE IV	11	Fc de coronoides R y M I y II	Colocación de fijador externo articulado.	6 meses	F-E: 118° F:125°/E: 7°	MEPS: 94
M. Pike, J. et al.(25) 2014 Canada Clinical Orthopaedics and Related Research	NE III	51	Fc aislada de C.R. simple: 31 Compleja: 20 Complejas: 13 TT 5 simil Monteggia 2 con capitulum	Abordaje posterior C.R.: <3 fragmentos tornillos, >3 fragmentos placa y tornillos. Coronoides, olecranon y ligamentos se repararon si era necesario.	4,4 años		
Wu, X. et al.(26) 2017 China Medicine	NE IV	44 37 tto Q 7 tto Ortopédico	TT	Abordaje lateral y anteromedial. C.R.: tipo I 12 sin tto Tipo II: 21 kw o tornillos Tipo III: 11 tornillos o prótesis LCL: sutura Coronoides (O'Driscoll): Tipo I: 18 sutura Tipo II:15 tornillo Tipo III: 11 tornillo. 7 tto ortopédico: férula por 8 semana	10 meses	Operados: F-E: 116,5° P-S: 125,5° Ortopédico: F-E: 89,5° P-S: 101,2°	MEPS: Operados: 89,9 Ortopédico: 50,4 VAS: Operados: 2,9 Ortopédico: 4,2
Chen, H. et al.(26) 2017 China Biomedicine and Pharmacotherapy	NE III	334 105 combinado 112 lat 117 antero medial	TT	Abordaje combinado: C.R.: I: 25, II: 60, III: 20 Coronoides: I:30, II 60, III: 15 Lateral: C.R.: I 24, II 61, III 27 Coronoides: I: 40, II:48, III: 24 Anteromedial: I:33, II: 48, III: 36 Coronoides: I:27, II: 63, III: 27 C.R tipo I : 82 tornillos II:169 tornillo o placa y tornillo. III: 83 prótesis. Coronoides: I:97 cerclaje, II:171 anclas III: 66 anclas	6 meses	Combinado: F-E: 124,7° P-S:139,6° Lateral: F-E:102,7° P-S:113,4° Anteromedial: F-E:103,8° P-S:111,9°	MEPS: Combinado: 96,2 Lat: 90,7 Anteromedial: 90,4
FitzGibbons, P.(27) et al. 2014 EEUU Orthopedics	NE IV	11	TT	Coronoides: 7 sutura 2 tornillos 2 no se repararon C.R.: 9 prótesis, 1 reparación, 1 se resecó el fragmento LCL:11 LCM: 0	38 meses	F-E:112° F:128°/E:16° P-S:153° P: 74°/S: 79°	DASH: 19,7 VAS: 2,2 B y M: 1
Chan, K. et al.(28) 2014 Canada Clinical Orthopaedics and Related Research	NE IV	11	TT	C.R.: tipo I 3 Tipo II 8 Coronoides: III 11 TTO: férula 90° en posición neutra 4 sem. Luego fisioterapia.	36 meses	F-E: 128° F: 134°/E: 6° P-S: 169° P:87°/S:82°	DASH: 8 MEPS: 94

Nesterson, J. et al.(12) Suecia Acta Orthopaedica 2017	NE IV	32 18 prótesis 14 resección	Fractura C.R. IV	18 prótesis no cementada más reparación de LCL e inmovilización por 2 a 3 semanas. 14 resección de cabeza de radio, reparación LCL e inmovilización 3 a 4 semanas.	Prótesis 58 meses Resección 108 meses	Prótesis F-E: 130° F145° E:20° Resección F-E: 127,5° F:150° E:15°	Prótesis: MEPS: 85° DASH: 13° Resección: MEPS: 100 DASH:12
Giannicola, G. et al.(29) 2015 Italia Injury	NE IV	26	TT	C.R: 8 II, 18 III II: 6 tornillos, 1 tornillo + injerto, 1 remoción fragmento. III: 16 prótesis, 1 tornillo y placa, 1 placa e injerto. Coronoides: I: 17, II: 7, III: 2 I: 6 sutura, 3 kw, 5 sutura + kw, 3 no se trató. II:2 sutura, 2 sutura + kw, 3 kw III: 2 kw LCL: se reparó en todos LCM: se reparó en 4	31 meses	F-E: 127° F: 137°/E: 10° P-S:156° P: 79°/S: 77°	MEPS: 96 Q-DASH:8
Iordens, G. et al.(30) Holanda Clinical Orthopaedics and Related Research 2015	NE III	27	Luxación compleja del codo. Fc aislada C.R. 9 TT 9 Coronoides 6 Simil Monetggia 3	C.R: I 2, II 5, III 13 12 OS. 3 prótesis Coronoides: 17, I 11, II 5, III 1 3 ORIF Olécranon: 3 3 OS 20 cirugías 7 reducción cerrada + FFEE Todas ffee articulados	12 meses	F-E: 120° F:140°/E: 20° P-S:160° P:83°/S: 80°	EVA: 0,5 MEPS: 100 Q DASH: 7
Gupta, A. et al.(31) 2014 EEUU Clinical Orthopaedics and Related Research	NE IV	52 34 con seguimi ento de 6 meses	TT	C.R: 40 prótesis, 12 OS Coronoides: 45 se fijaron, 7 sin fijación, LCL: 49 se repararon LCM: 1 se reparó	6 sem 52 paciente 6 meses 34 pacientes	Solo una cirugía: F-E: 111° F: 128°/E: 17° P-S: 148° P: 77°/S: 72° 2 cirugías: F-E: 96° F: 122°/E: 26° P-S: 124° P: 57°/S: 68°	
Papatheodorou, L.(32) 2014 EEUU Clinical Orthopaedics and Related Research	NE IV	14	TT	Abordaje lateral. C.R: 11 prótesis, 3 OS Coronoides: 0 reparadas. Tipo I y II LCL:14 reparados LCM: 0	24 meses	F-E: 123° F:134°/E: 11° P-S: 145° P: 82°/S: 64°	DASH: 14 B y M: 90
Chen, H. et al. 2015(33) China PLoS ONE	NE III	12	TT	Abordaje lateral y anteromedial C.R: tipo I 3, II 7 y III 2. Tipo I y II 8 tornillos y 2 placa Tipo III 2 prótesis Coronoides: tipo I 12 toda reducción anatómica por abordaje medial y OS con placa. LCL: 12 reparaciones con anclas LCM: 1 reparación.	15,5 meses	F-E: 105° F: 125°/E: 20° P-S: 126° P: 66°/S: 60°	B y M :82
Liu, G. et al.(34) 2018 China Journal of International Medical Research	NE IV	22	TT	Lateral y anteromedial CR: 4 tipo I, 15 tipo II, 3 tipo III 21 OS 1 Prótesis Coronoides: O'Driscoll 1 tipo I, 19 tipo II, 2 tipo III 1 anclas 1 sutura 4 anclas + suturas 4 placas, 1 tornillo canulado, 9 tornillo + placa LCL 18 anclas, 4 suturas LCM: 4 reparados	31,6 meses	F-E: 110,3° F: 129,0°/E:17,5° P-S: 139,5° P:70,9°/S:68,8°	MEPS: 88,1
Wang, Y. et al.(35) 2010 China Orthopaedic surgery	NE IV	8	TT	Abordaje lateral, 1 posterior CR: 7 tipo II, 1 tipo III 6 tornillo, 1 resección parcial, 1 prótesis Coronoides:6tipo II, 2 tipo I 5 tornillo, 1kw, 2 s/tto LCL: 3 reparados	20,25 meses	F-E: 105,63° F:126°/E:21° P-S: 146° P: 71°/S: 74°	MEPS: 78 ByM: 76 DASH: 31
Jeong(36)ng, W. et al. 2010 Corea Journal of Orthopaedic Science	NE VI	13	TT	Abordaje posterior CR: tipo I: 2, tipo II: 7, tipo III: 4 11 OS, 3 prótesis Coronoides: O'Driscoll. 6 tipo 1. 6 tipo 2 y 1 tipo 3 Tipo 1: sutura Tipo 2: 2 sutura, 3 placa y una placa + sutura. Tipo 3: tornillo y sutura LCL: todos LCM: todos	25 meses	F-E: 128,8° F: 137,3°/E: 7,69° P-S: 134,5° P:68,4°/S:66,1°	MEPS 95
Garrigues, G. et al.(37) 2011 EEUU Journal of Bone and Joint Surgery	NE III	40 28 sutura 7 anclas 5 tornillos	TT	Abordaje lateral CR: 9 OS, 30 prótesis Coronoides: tipo 1: 2, tipo 2: 36, tipo III: 2 Suturas lazo 28, 7 anclas, 5 tornillos LCL todos LCM: 2 ; FFEE: 2	24 meses	F-E: 115° Sutura: 118° Orif: 108° .	DASH 16 B y M 90

Leigh, W. et al.(38) 2012 Nueva Zelanda Journal of Shoulder and Elbow Surgery	NE III	24 15 orif 9 pcr	TT	Abordaje lateral 18 Post 6 CR: tipo I: 3, tipo II: 9, tipo III: 12 15 OS 9 prótesis Coronoides: tipo I 14, tipo II: 8, tipo III: 2 LCL todos No LCM No FFEE	40,6 meses	ORIF F-E 115° F: 135°/E:15° P-S: 120° P:70°/S: 75° Prótesis: F-E: 128° F: 135°/E: 5° P-S: 150° P:80°/S: 75°	ORIF DASH: 9,16 ASSE: 81 Satisfacción: 8 Prótesis: DASH:10,83 ASSE:89 Satisfacción:9
Luenam, S. et al.(39) 2018 Tailandia Jornal of orthopeadic	NE IV	10	8 TT 2 Monteggia	Abordaje lat. sino se logra medial. Olécrano post. CR: 2 irreparables 2 con pérdida de fragmentos 6 fracturas parciales Destrucción de la cabeza 49% en prom. Injerto de cresta iliaca Coronoides O'Driscoll: tipo I: 4, Tipo II: 4, Tipo III: 2 LCL: todas anclas; LCM: no	65,9 m	F-E:135° F: 143°/E:8° P-S: 149,5° P:73°/S:76,5°	MEPS: 93,5 B y M: 94,1 DASH: 6,97
Mazhar, N. et al.(40) 2018 Iran Bone Joint J.	NE III	44	TT	Abordaje lat y si se requirió medial CR: 15 prótesis. 29 resección. Coronoides: 38 sutura 3 placa y tonillo 3 nada LCL: 44 repararon LCM: 42 repararon 2 no repararon	24, 4 resección 45,8 en prótesis	Resección: E:17,8° F:133,6° S:60,6° P:56,4° Prótesis: E:19°; F:131,3°; S:61,5° P:58,5°	Resección MEPS:91,7 DASH:9,5 Prótesis: MESH:88,7 DASH:13,9

NE (número de pacientes); N° pte (número de pacientes); TT (triada terrible); C.R. (cabeza de radio); LCL (ligamento colateral lateral); LCM (ligamento colateral medial); s/tto (sin tratamiento); kw (alambre de kirschner); FFEE (fijadores externos); F (flexión); E (extensión); P (pronación); S (supinación) MEPS (Mayo Elbow Performance Score); DASH (Disabilities of the Arm, Shoulder and Hand Questionnaire)

Fuente: elaboración propia

En cuanto a los resultados funcionales obtenidos según el abordaje empleado, tres artículos comparan este aspecto. Esto se ejemplifica en la **Tabla 2**.

Tabla 2. Resultados en función de los abordajes

		F-E	P-S	MEPS
Chen, H. (22)	LAT	63,3°	73,6°	87,4
	AM	65,1°	75°	98,3
	COMBI	62,4°	72,5°	98,3
Li, T. (22)	LAT	102,7°	123,6°	90,6
	AM	121,9°	125,6°	91,8
	COMBI	127,2°	134,3°	96,3
Chen, H. (12)	LAT	102,7°	113,4°	90,7
	AM	103,8°	111,9°	90,4
	COMBI	124,7°	136,9°	96,2

LAT (lateral); AM (anteromedial); COMBI (combinado)

Fuente: elaboración propia

DISCUSIÓN

Pese a corresponder a diferentes lesiones, las conductas guiadas al tratamiento de las lesiones agudas mediante la restauración de la estabilidad del codo, pueden subdividirse en el manejo de las distintas estructuras lesionadas, según corresponda. La mayor parte de la bibliografía revisada coincide en que la utilización de protocolos terapéuticos permite lograr mejores resultados en el tratamiento de estas lesiones^(41, 9, 27). Pese a ello, en concordancia con lo que concluye el trabajo sobre TT del año 2012 del Dr. Sienna de la clínica de traumatología de Universidad de la República del Uruguay, no existe un protocolo gold standard para el manejo de estas lesiones⁽⁴²⁾,

siendo siempre el objetivo de estos tratamientos lograr un miembro superior funcional móvil e indoloro, en el menor tiempo posible.

Clásicamente se ha utilizado la clasificación de Mason modificada por Hotchkiss para valorar las fracturas de CR, y la de Regan y Morrey y la de O'Driscoll para valorar las lesiones coronoides, siendo esta última más precisa a la hora de caracterizar la lesión⁽⁴¹⁾. Sin embargo, vale la pena mencionar el trabajo de Giannacola et al., quienes realizan una nueva clasificación de las luxaciones complejas de codo, estableciendo una guía terapéutica basada en su clasificación. Los autores incluye en su revisión las lesiones tipo TT⁽⁴³⁾.

Basado en estos patrones lesionales se establecen las diferentes conductas terapéuticas que analizamos durante nuestra revisión y que discutimos en los siguientes apartados.

En cuanto al tratamiento ortopédico de estas lesiones, solo encontramos un artículo en el cual se compara el tratamiento quirúrgico contra el ortopédico, obteniendo mejores resultados, en forma estadísticamente significativa, mediante la realización de cirugía⁽²⁶⁾. Por otra parte, dos de los trabajos revisados coinciden que el tratamiento ortopédico exclusivamente puede lograr muy buenos resultados, con scores comparables a los del tratamiento quirúrgico. Para ello, la luxación debe ser reducible en forma cerrada, presentar una articulación húmero-cubital congruente, con una fractura de coronoides que debe ser no más de tipo I de Regan, sin bloqueos, con una fractura de CR tipo I de la clasificación de Mason, sin fragmentos intra-articulares y que se mantenga estable a 30° de extensión como mínimo, siendo la inmovilización por cuatro semanas y luego la rehabilitación fisioterapéutica del tratamiento estipulado^(21, 28).

En lo que refiere al manejo de la CR, la mayoría de los autores coinciden en que las tipo I de la clasificación de Mason no requieren fijación⁽²⁶⁾. En contrapartida, algunos autores recomiendan su fijación con KW o eventualmente con tornillos^(8, 22, 19, 23). Sin embargo, en las lesiones tipo II, la mayoría de la bibliografía revisada considera la fijación con tornillos como la principal opción^(8, 9, 22, 19, 23, 29, 30). Vale la pena destacar la técnica de trípode para la fijación con tornillos de la fracturas de CR, muy bien descrita por Lipman M. y colaboradores, que presenta como principal ventaja la disminución del riesgo de conflicto radio cubital proximal si el implante radial queda fuera de la zona segura⁽⁴⁴⁾.

Matar et al. en su trabajo, comparan tres posibles tratamientos de la CR en las lesiones tipo símil Monteggia, destacando que obtienen mejores resultados funcionales en aquellos pacientes en los que pudo realizarse la osteosíntesis de la misma, en comparación con los pacientes en los que no se realizó ningún tipo de tratamiento o que recurrió a la prótesis de la CR⁽¹¹⁾.

Merece especial destaque el trabajo de Luenam y colaboradores, donde describen la realización de hemiartroplastias de CR, creadas con injerto autólogo de cresta ilíaca, fundamentalmente para lugares donde no se cuenta con prótesis de CR, para lesiones donde se mantiene la unión epifisometafisaria. Si bien es un trabajo con un número de casos muy bajo, muestra buenos resultados a largo plazo⁽³⁹⁾.

En cuanto a la colocación de prótesis de CR, tres de los trabajos realizados comparan los resultados de la prótesis con la osteosíntesis, y ambos coinciden en que las fracturas que presentan más de cuatro fragmentos son pasibles de tratamiento protésico, mientras que la osteosíntesis se prefiere en los casos en los que la fractura tiene menos de cuatro partes. En ambos trabajos los scores funcionales no presentaron diferencias estadísticamente significativas entre las diferentes opciones terapéuticas^(3, 7, 38).

Nestorson et al. comparan la fijación con la resección de la CR, encontrando resultados similares desde el punto de vista funcional, aunque no hacen referencia a la inestabilidad residual post remisión de la CR⁽¹²⁾. Otros trabajos como el de Mathew et al. contraindican la escisión de la CR en este tipo de lesiones, destacando su rol fundamental en la estabilidad del codo cuando existe compromiso de las diferentes estructuras ligamentarias⁽⁴¹⁾.

La fijación de la apófisis coronoides es tema de debate en la bibliografía revisada, muchos de los trabajos no consideran pertinente la fijación de las lesiones tipo I de la clasificación de Regan^(28, 15, 16, 31). En cambio, otros autores como Chen H. et al. y Giannacola, et al. proponen la fijación mediante KW^(22, 29). Por su parte, Li T. y colaboradores, que estudian 75 fracturas

de coronoides de tipo I, proponen la fijación mediante sutura, obteniendo buenos resultados funcionales⁽²³⁾. Dado la pequeña magnitud de los fragmentos en las lesiones tipo I, su fijación con placas o tornillos puede resultar muy compleja desde el punto de vista técnico, solo Chen H. et al. en uno de sus trabajos hacen referencia a esta técnica de fijación en las lesiones tipo I⁽³³⁾.

Existe mayor acuerdo en cuanto a la necesidad de fijación de las fracturas tipo II y III de la clasificación de Regan en nuestra búsqueda, ya que todos los autores coinciden en la necesidad de fijación de estas lesiones dada la inestabilidad que causan. El método de fijación en la mayoría de los trabajos analizados utiliza tornillos, o placa y tornillos para la realización de la síntesis; solo los trabajos de Yan M. et al. y Giannacola et al., que utilizan sutura o KW respectivamente para realizar al fijación, discrepan con el resto de los autores^(15, 29).

En lo que refiere a la osteosíntesis del cúbito, la mayoría de los autores coincide en realizarla a través de un abordaje posterior, mediante el cual se puede tratar el resto de las estructuras afectadas. Esto está descrito claramente en el trabajo de Hosam et al., donde utilizan la fractura del olecranon como una osteotomía, rebatiendo el fragmento proximal con la inserción del tríceps para acceder a la articulación y fijar en primer lugar la CR, y en una segunda instancia la coronoides, fijando por último al cúbito proximal. En la mayoría de los trabajos, la síntesis del cúbito es realizada mediante placas bloqueadas de 3,5mm, aunque Doonberg et al. utilizan placas convencionales, e inclusive en un paciente realiza un cerclaje^(11, 16, 17).

La reparación de las estructuras ligamentarias, LCL y LCM, parece un tema bastante aclarado en este tipo de lesiones. Todos los autores coinciden en la importancia de la reparación del LCL para mantener la estabilidad de la articulación. En cambio, el LCM solo es reparado cuando, a pesar de realizar la reparación de todas las estructuras óseas y el LCL, el codo permanece inestable. Según Zhang C. et al. consideran inestables los codos que presentaban apertura interna a 30° de extensión una vez reparada las estructuras óseas y el LCL, y consideran que los mismos requerían reparación del LCM⁽⁹⁾. Los métodos de fijación básicamente consisten en anclas o suturas transóseas, intentado utilizar como punto de anclaje el sitio de inserción anatómica de las estructuras reparadas⁽⁷⁾.

Algunos de los trabajos revisados comparan las diferentes vías de abordaje a la hora de solucionar este tipo de lesiones complejas. Se destacan los mejores resultados obtenidos mediante la utilización de abordajes combinados, lateral y anteromedial^(18, 22, 23). Solo uno de los trabajos que compara los abordajes obtiene mejores resultados con el abordaje lateral exclusivamente⁽⁸⁾ y uno de los estudios incluidos refiere

mayor riesgo de complicaciones, principalmente de lesión del nervio cubital, con la utilización del abordaje medial en forma aislada⁽²²⁾.

Wang et al. y Mathew et al., entre otros autores, hacen referencia a la utilización de un solo abordaje posterior que permite el manejo de ambos sectores, medial y lateral, levantando flaps fascio-cutáneos hacia ambos lados, apoyando esta técnica porque realiza una sola herida más estética, y permite manejar toda la lesión a través de una única incisión. A pesar de ello, el tamaño de la herida es mucho mayor, y técnicamente es más compleja la visualización y reparación de las estructuras lesionadas^(41, 11, 16, 35, 18, 17).

Consideramos que el hecho que el abordaje combinado obtiene mejores resultados (**Tabla 2**), se debe a que permite una mejor intervención sobre todas las estructuras, fundamentalmente la coronoides y el LCM, aunque no creemos que esto sea de necesidad en todas las lesiones.

En cuanto a la utilidad de los FFEE en este tipo de lesiones, si bien algunos autores utilizan los fijadores articulados en forma sistemática^(16, 30, 44), en la mayoría de los trabajos su uso se limita a los casos en los que a pesar de reparar todas las estructuras, incluido el LCM, persiste la inestabilidad de la articulación, siendo una medida de último recurso, y posiblemente disminuyendo las perspectivas funcionales de los pacientes.

Otras alternativas para mantener la reducción en caso de la persistencia de la inestabilidad a pesar de tratar todas las estructuras óseas y ligamentarias, como fue descrito previamente, consiste en la colocación de un Steinmann transarticular por tres semanas como refieren Mathew et al., o la utilización de una placa desde el húmero al cúbito, también en forma temporaria según explican Edelman et al., siendo ambas opciones de segunda línea en caso de contar con FFEE^(41, 45).

La rehabilitación es un pilar esencial para mejorar los parámetros funcionales de estos pacientes. La enorme mayoría de los trabajos coinciden en que la movilidad precoz es fundamental. Si la situación lo permite, se debe comenzar la movilización activa, restringiendo 30° la extensión a los 10 días de la cirugía, como recomiendan Mathew et al.; incluso en los casos en los que se utilizan FFEE rígidos, los mismos deberían ser removidos transcurrido este período. La extensión completa se recomienda a partir de las 6 semanas y la carga de fuerza a partir de las 8 semanas. Si bien esta rehabilitación debe ser individualizada, es conveniente contar con lineamientos generales sobre los cuales conducir el tratamiento del paciente^(41, 21, 28, 33, 30, 27).

PROPUESTA DE PROTOCOLO LOCAL

Para la elaboración de este protocolo se subdividieron las lesiones de cada estructura anatómica según sus clasificaciones más habitualmente utilizadas: Mason para las fracturas de cabeza del radio y O'Driscoll para la coronoides, como se especifica en la **Figura 2**. La secuencia de intervenciones, tipo de abordaje, utilización de FFEE, posibilidad de tratamiento ortopédico, se organizó y diagramó según las opciones terapéuticas más comúnmente utilizadas en la bibliografía internacional, realizando algunas adaptaciones, como en el caso de las fracturas de cabeza de radio, donde no contamos con prótesis, por ende este implante fue sustituido por dispositivos manufacturados con cemento.

Nuestro diagrama de acción se detalla en la **Figura 3**.

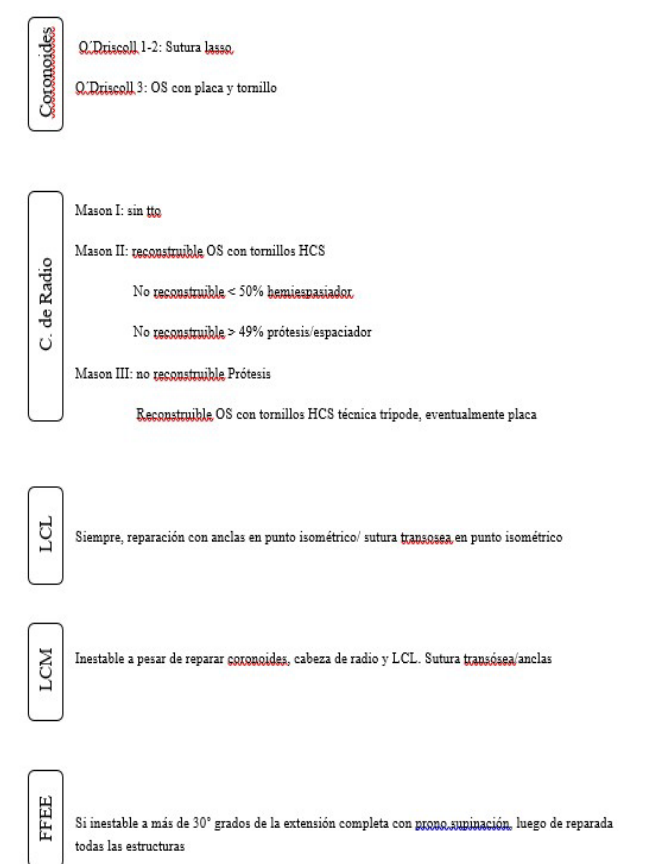


Figura 2. Protocolo terapéutico

Fuente: elaboración propia.

CONCLUSIONES

Las luxaciones complejas del codo con inestabilidad posterolateral son lesiones poco frecuentes y que representan un gran desafío para los cirujanos ortopédicos. Son lesiones capaces de generar grandes limitaciones funcionales para el paciente. La utilización de protocolos estandarizados de tratamiento, basados en el manejo de las diferentes estructuras anatómicas comprometidas, seguidas de una rehabilitación que permite la movilidad precoz, conduce a la obtención de mejores resultados funcionales y mayor grado de

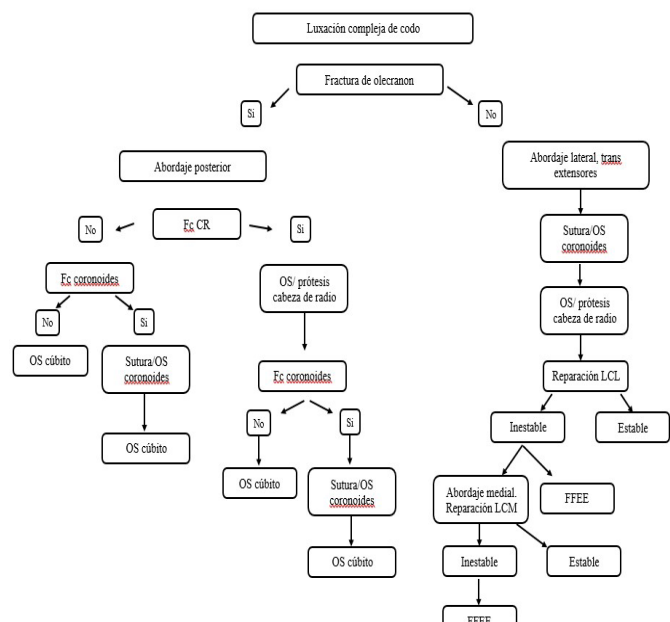


Figura 3. Protocolo terapéutico

Fuente: elaboración propia.

satisfacción del paciente.

El tratamiento ortopédico tiene indicaciones muy precisas y se reserva para casos en que las lesiones cumplen algunos criterios particulares de estabilidad, siendo en su mayoría lesiones de tratamiento quirúrgico.

La mayoría de la bibliografía analizada es de bajo nivel de evidencia, siendo fundamentalmente series de casos retrospectivos. Esto remarca la importancia de generar trabajos prospectivos basados en el seguimiento de protocolos terapéuticos.

Pese al bajo nivel de evidencia de la bibliografía revisada intentamos establecer un protocolo terapéutico, proponiendo un algoritmo de manejo y una guía terapéutica de cada una de las entidades lesionales, ajustadas a las posibilidades con las que contamos en nuestro medio, para el manejo sistematizado de este amplio espectro de lesiones.

REFERENCIAS

1. **Kolb K, Holz U.** Das instabile Ellenbogengelenk. Unfallchirurg. 1999;102:554–571 p.
2. **Salazar D, Keener J.** Management of Terrible Triads. En: Tashjian, editor. The Unstable Elbow. An Evidence-Based Approach to Evaluation and Management. Suiza: Springer; 2017. p. 53-73.
3. **Schnetzke M, Aytac S, Deuss M, Studier-Fischer S, Swartman B, Muenzberg M, et al.** Radial head prosthesis in complex elbow dislocations: effect of oversizing and comparison with ORIF. Int Orthop. 2014;38(11):2295–301.
4. **Boretto JG, Rodriguez Sammartino M, Gallucci G, De Carli P, Ring D.** Comparative study of simple and complex open elbow dislocations. Clin Orthop Relat Res. 2014;472(7):2037–43.
5. **Mathew P, Athwal G, King G.** Terrible triad injury of the elbow: current concepts. J. AAOS. 2009; 17(3):137-151.
6. **Smith J, Bell J.** Anatomy of the Elbow. En: Tashjian, editor. The Unstable Elbow. An Evidence-Based Approach to Evaluation and Management. Suiza: Springer; 2017. p. 3-11.
7. **Watters TS, Garrigues GE, Ring D, Ruch DS.** Fixation versus

replacement of radial head in terrible triad: Is there a difference in elbow stability and prognosis? Clin Orthop Relat Res. 2014;472(7):2128-35.

8. **Chen HW, Wang ZY, Wei GS.** Evaluation of the therapeutic effects of lateral approach combined with anteromedial approach in the treatment of terrible triad of the elbow. *Biomed Pharmacother.* 2017;91:748–54. Available from: <http://dx.doi.org/10.1016/j.biopharm.2017.04.007>
9. **Zhang C, Zhong B, Luo CF.** Treatment strategy of terrible triad of the elbow: Experience in Shanghai 6th People's Hospital. *Injury.* 2014;45(6):942–8. Available from: <http://dx.doi.org/10.1016/j.injury.2013.12.012>
10. **Sandman E, Canet F, Petit Y, Laflamme GY, Athwal GS, Rouleau DM.** Radial head subluxation after malalignment of the proximal Ulna: A biomechanical study. *J Orthop Trauma.* 2014;28(8):464–9.
11. **Matar HE, Akimau PI, Stanley D, Ali AA.** Surgical treatment of Monteggia variant fracture dislocations of the elbow in adults: surgical technique and clinical outcomes. *Eur J Orthop Surg Traumatol.* 2017;27(5):599–605.
12. **Nestorson J, Josefsson P, Adolfsson L.** A radial head prosthesis appears to be unnecessary in Mason-IV fracture dislocation. *Acta Orthopaedica.* 2017;88(3):315–319. p
13. **Morrey BF,** ed. The elbow and its disorders. 3rd ed. Philadelphia: WB Saunders; 2000. p 82.
14. **Hervás MT, Navarro Collado MJ, Peiró S, Rodrigo Pérez JL, López Matéu P, Martínez Tello I.** Versión Española del cuestionario DASH. Adaptación transcultural, fiabilidad, validez y sensibilidad a los cambios. *Med Clin (Barc).* 2006;127(12):441–7.
15. **Yan M, Ni J, Song D, Ding M, Liu T, Huang J.** Radial head replacement or repair for the terrible triad of the elbow: which procedure is better? *ANZ J Surg.* 2015;85(9):644–8.
16. **Sakai K, Shirahama M, Shiba N, Yoshida K, Yoshida S.** Primary hinged external fixation of terrible triad injuries and olecranon fracture-dislocations of the elbow. *Kurume Med J.* 2016;63(12):7–14.
17. **Doornberg J, Ring D, Jupiter JB.** Effective treatment of fracture-dislocations of the olecranon requires a stable trochlear notch. *Clin Orthop Relat Res.* 2004;429:292–300.
18. **Giannicola G, Polimanti D, Bullitta G, Sacchetti FM, Cinotti G.** Critical time period for recovery of functional range of motion after surgical treatment of complex elbow instability: Prospective study on 76 patients. *Injury.* 2014;45(3):540–5. Available from: <http://dx.doi.org/10.1016/j.injury.2013.11.033>
19. **Zhou C, Xu J, Lin J, Lin R, Chen K, Kong J, et al.** Comparison of a single approach versus double approaches for the treatment of terrible triad of elbow—A retrospective study. *Int J Surg.* 2018;51(December 2017):49–55. Available from: <https://doi.org/10.1016/j.ijsu.2018.01.012>
20. **Zhang D, Tarabochia M, Janssen S, Ring D, Chen N.** Risk of subluxation or dislocation after operative treatment of terrible triad injuries. *J Orthop Trauma.* 2016;30(12):660–3.
21. **Najd Mazhar F, Jafari D, Mirzaei A.** Evaluation of functional outcome after nonsurgical management of terrible triad injuries of the elbow. *J Shoulder Elb Surg.* 2017;26(8):1342–7. Available from: <http://dx.doi.org/10.1016/j.jse.2017.05.012>
22. **Chen HW, Bi Q.** Surgical outcomes and complications in treatment of terrible triad of the elbow: Comparisons of 3 surgical approaches. *Med Sci Monit.* 2016;22:4354–62.
23. **Li T, Li XL, Hu SX, Sun W, Wu J.** Evaluation of effect and safety of arthroscopic surgery with three different operative approaches in patients with terrible triad of the elbow. *Med (United States).* 2018;97(15):1–7.
24. **Castelli A, D'amico S, Combi A, Benazzo F.** Hinged external fixation for Regan–Morrey type I and II fractures and fracture-dislocations. *J Orthop Traumatol.* 2016;17(2):175–9.
25. **Pike JM, Grewal R, Athwal GS, Faber KJ, King GJW.** Open reduction and internal fixation of radial head fractures: Do outcomes differ between simple and complex injuries? *Clin*

- Orthop Relat Res. 2014;472(7):2120-7.
26. **Chen HW, Wang ZY, Wu X, Tang B, Zhu W, Zhou G, et al.** Evaluation of a combined posterior lateral and anteromedial approach in the treatment of terrible triad of the elbow. *Med (United States)*. 2017;96(22):1-5.
 27. **Fitzgibbons PG, Louie D, Dyer GS, Blazar P, Earp B.** Functional outcomes after fixation of "terrible triad" elbow fracture dislocations. *Orthopedics*. 2014;37(4):373-6.
 28. **Chan K, MacDermid JC, Faber KJ, King GJW, Athwal GS.** Can we treat select terrible triad injuries nonoperatively?. *Clin Orthop Relat Res*. 2014;472(7):2092-9.
 29. **Giannicola G, Calella P, Piccioli A, Scacchi M, Gumina S.** Terrible triad of the elbow: Is it still a troublesome injury?. *Injury*. 2015;46:S68-76. Available from: [http://dx.doi.org/10.1016/S0020-1383\(15\)30058-9](http://dx.doi.org/10.1016/S0020-1383(15)30058-9)
 30. **Iordens GIT, Den Hartog D, Van Lieshout EMM, Tuinebreijer WE, De Haan J, Patka P, et al.** Good Functional Recovery of Complex Elbow Dislocations Treated With Hinged External Fixation: A Multicenter Prospective Study. *Clin Orthop Relat Res*. 2015;473(4):1451-61.
 31. **Gupta A, Barei D, Khwaja A, Beingsessner D.** Single-staged treatment using a standardized protocol results in functional motion in the majority of patients with a terrible triad elbow injury. *Clin Orthop Relat Res*. 2014;472(7):2075-83.
 32. **Papatheodorou LK, Rubright JH, Heim KA, Weiser RW, Sotereanos DG.** Terrible triad injuries of the elbow: Does the coronoid always need to be fixed?. *Clin Orthop Relat Res*. 2014;472(7):2084-91.
 33. **Chen HW, Liu GD, Ou S, Fei J, Zhao GS, Wu LJ, et al.** Operative treatment of terrible triad of the elbow via posterolateral and anteromedial approaches. *PLoS One*. 2015;10(4):6-13.
 34. **Liu G, Hu J, Ma W, Li M, Xu R, Pan Z.** Surgical treatment for terrible triad injury of the elbow with anteromedial coronoid fracture through a combined surgical approach. *J Int Med Res*. 2018;46(8):3053-64.
 35. **Wang Y xing, Huang L xin, Ma S hui.** Surgical treatment of "terrible triad of the elbow": technique and outcome. *Orthop Surg*. 2010;2(2):141-8.
 36. **Jeong WK, Oh JK, Hwang JH, Hwang SM, Lee WS.** Results of terrible triads in the elbow: The advantage of primary restoration of medial structure. *J Orthop Sci*. 2010;15(5):612-9.
 37. **Garrigues GE, Wray WH, Lindenhovius ALC, Ring DC, Ruch DS.** Fixation of the coronoid process in elbow fracture-dislocations. *J Bone Jt Surg - Ser A*. 2011;93(20):1873-81.
 38. **Leigh WB, Ball CM.** Radial head reconstruction versus replacement in the treatment of terrible triad injuries of the elbow. *J Shoulder Elb Surg*. 2012;21(10):1336-41. Available from: <http://dx.doi.org/10.1016/j.jse.2012.03.005>
 39. **Suriya Luenam AK, Winai Jangsombatsiri NP, Kosiyatrakul A, Pimpabootr N, Vathana T.** Midterm outcome of partial radial head replacement with a contoured iliac crest bone graft in complex elbow dislocation J *Orthop Surg (Hong Kong)*. 2018;26(1):2309499017754105.
 40. **Najd Mazhar F, Ebrahimi H, Jafari D, Mirzaei A.** Radial head resection versus prosthetic arthroplasty in terrible triad injury: A retrospective comparative cohort study. *Bone Jt J*. 2018;100-B(11):1499-505.
 41. **Mathew PK, Athwal GS, King GJW.** Terrible Triad Injury of the Elbow. *J Am Acad Orthop Surg*. 2009;17(3):137-51.
 42. **Sienra, M. Telis, F.** Triada terrible del codo: Revisión bibliográfica. Cuaderno de la clínica de traumatología y ortopedia del adulto. Montevideo: Facultad de Medicina; 2012.
 43. **Giannicola G, Greco A, Sacchetti FM, Cinotti G, Nofroni I, Postacchini F.** Complex fracture-dislocations of the proximal ulna and radius in adults: A comprehensive classification. *J Shoulder Elb Surg*. 2011;20(8):1289-99. Available from: <http://dx.doi.org/10.1016/j.jse.2011.06.003>
 44. **Lipman MD, Gause TM, Teran VA, Chhabra AB, Deal DN.** Radial Head Fracture Fixation Using Tripod Technique With Headless Compression Screws. *J Hand Surg Am*. 2018;43(6):575.e1-575.e6. Available from: <https://doi.org/10.1016/j.jhssa.2018.03.009>
 45. **Edelman D, Ilyas AM.** Temporary bridge plate stabilization of unstable elbow fractures and dislocations. *Tech Hand Up Extrem Surg*. 2018;22(2):46-50

Nota de contribución:

Martín Sierra: Autor principal, revisor, escritor. Nicolás Tamón: Tutor, co-revisor, asesoramiento teórico y metodológico

Nota del Editor:

El presente trabajo fue aprobado para su publicación por Patricia Braga.

Recibido: 21/05/2021

Aceptado: 15/03/2022