

Tendinitis calcificante del músculo largo del cuello: presentación de un caso clínico.

Calcific tendinitis of the longus colli muscle. A case Report

Tendinite calcificante do músculo longo do pescoço: apresentação de um caso clínico.

Nicolás Galli¹, Juan Manuel Velasco Canziani², Natalia Otero³, Santiago Sapriza⁴, Dardo Arismendi⁵, Leonardo Pereyra⁶, Fernando García⁷, Alvaro Rocchietti⁸.

RESUMEN

La tendinitis calcificante del músculo largo del cuello es una patología subdiagnosticada, de baja frecuencia, autolimitada. Se presenta clínicamente como una de las causas de odinofagia en la consulta médica. Se produce debido al depósito de cristales de hidroxapatita en espacio retrofaríngeo, desencadenándose una respuesta inflamatoria local. En la TMLC el principal diagnóstico diferencial es el absceso retrofaríngeo, ya que puede presentarse clínicamente con odinofagia, disfagia, disminución de la movilidad del cuello y cervicalgia. En nuestro trabajo se analiza un caso clínico sobre dicha patología, en un hombre de 45 años; realizando un análisis de la sintomatología, diagnóstico y tratamiento de esta entidad.

Palabras clave: Tendinitis cervical, tendinitis calcificante, odinofagia, cervicalgia.

SUMMARY

Calcific tendinitis of the long neck muscle is an underdiagnosed, low frequency, self-limited pathology. It is clinically presented as one of the causes of odynophagia in the medical consultation. It occurs due to the deposit of hydroxyapatite crystals in the retropharyngeal space, triggering a local inflammatory response.

On this pathology, the main differential diagnosis is retropharyngeal abscess, since it can present clinically with odynophagia, dysphagia, decreased mobility of the neck, and neck pain. In our work, a clinical case of this pathology is analyzed, in a 45-year-old man; performing an analysis of the symptoms, diagnosis and treatment of this entity.

Keywords: Cervical tendinitis, calcific tendinitis, Odynophagia, Neck pain

¹ Médico Traumatólogo Cirujano de columna de Centro del Deformidades de Columna. Av. Luis A. de Herrera 2226. CP 11.600. Montevideo, Uruguay. Teléfono 598 24814271. Correo electrónico: nicolasgalli@gmail.com ORCID: 0000-0003-3830-5902

² Médico Traumatólogo Cirujano de columna de Centro del Deformidades de Columna. Av. Luis A. de Herrera 2226. CP 11.600. Montevideo, Uruguay. Teléfono 598 24814271. Correo electrónico: jmvelasco1978@gmail.com ORCID: 0000-0001-8063-3091

³ Médico Residente en Ortopedia y Traumatología de la Universidad de Montevideo, equipo de Centro del Deformidades de Columna. ORCID: 0001-5044-1064

⁴ Médico Traumatólogo Cirujano de columna de Centro del Deformidades de Columna. ORCID: 0000-0003-1423-5540

⁵ Médico Residente en Ortopedia y Traumatología de la Universidad de Montevideo, equipo de Centro del Deformidades de Columna.

⁶ Médico Traumatólogo Cirujano de columna de Centro del Deformidades de Columna. ORCID: 0000-0002-8745-3058

⁷ Médico Traumatólogo Cirujano de columna de Centro del Deformidades de Columna. ORCID: 0000-0001-6163-1402

⁸ Médico Traumatólogo Cirujano de columna de Centro del Deformidades de Columna. ORCID: 0000-0001-5791-9665

Fecha de recibido: 30/07/2020 - Fecha de aceptado: 05/10/2020

RESUMO

A tendinite calcificante do músculo longo do pescoço é uma patologia subdiagnosticada, de baixa frequência, autolimitada. Apresenta-se clinicamente como uma das causas de odinofagia na consulta médica. Ocorre devido ao depósito de cristais de hidroxapatita em espaço retrofaríngeo, desencadeando-se uma resposta inflamatória local.

Na TMLC o principal diagnóstico diferencial é o abscesso retrofaríngeo, já que pode apresentar-se clinicamente com odinofagia, disfagia, diminuição da mobilidade do pescoço e cervicalgia. Em nosso trabalho analisa-se um caso clínico sobre essa patologia, em um homem de 45 anos; realizando uma análise da sintomatologia, diagnóstico e tratamento desta entidade.

Palavras Chave: Tendinite cervical, tendinite calcificante, odinofagia, cervicalgia.

INTRODUCCIÓN

La tendinitis calcificante del músculo largo del cuello, también llamada “tendinitis calcificante retrofaríngea” o “tendinitis calcificante prevertebral” es una entidad benigna y autolimitada, que se caracteriza por la presencia de calcificaciones a nivel de C1-C2; pudiendo presentarse clínicamente con cervicalgia, odinofagia, disfagia. Se trata de una entidad poco frecuente, pero a su vez infradiagnosticada. En la literatura, se menciona una incidencia anual de 0,5 casos por cada 100.000 habitantes; sin clara predominancia entre ambos sexos. El diagnóstico diferencial incluye abscesos retro faríngeos, espondilitis infecciosas o lesiones traumáticas. Considerar la existencia de esta patología como diagnóstico diferencial principalmente de procesos infecciosos ORL (absceso retrofaríngeo), resulta de gran importancia para evitar errores diagnósticos e intervenciones diagnósticas y o terapéuticas invasivas innecesarias.

CASO CLÍNICO

A continuación, se expone el caso de un paciente masculino, de 45 años; con varios antecedentes de consultas previas por cervicalgias aisladas, sin déficits neurológicos ni elementos mielopáticos. Carecía de síntomas en la esfera respiratoria o digestiva, sin fiebre ni

pérdida de peso, apetito o adelgazamiento. Durante los últimos meses, dicha cervicalgia aumenta de forma progresiva. Posteriormente y de forma brusca, instala odinofagia y disfagia, acompañado de rango de movimiento doloroso a la extensión y rotación cervical. Siempre en apirexia sin elementos clínicos de actividad infecciosa, y con un examen neurológico normal.

Se realiza radiografía de columna cervical, enfoques de frente y perfil, visualizándose aumento del espacio prevertebral, y constatándose de forma sutil una calcificación en la región anterior de C1-C2.

Se solicitó TAC urgente que identificó un aumento del espacio prevertebral, con la presencia de gran calcificación que se extendía anteriormente desde sector inferior al arco del Atlas hasta la base de la apófisis odontoides; orientando al diagnóstico de tendinitis calcificante del músculo largo del cuello. Se realiza además de forma urgente RNM de cuello, donde se evidencia extensa imagen hiperintensa retrofaríngea en relación directa con calcificación antes descripta, llegando hasta sector anterior nivel de C5.

La paraclínica infecciosa fue siempre negativa; cursó con hemograma normal, sin leucocitosis y Velocidad de Eritrosedimentación normal (VES).

El paciente recibió tratamiento analgésico con AINES intravenosos por

72hrs, presentando franca mejoría a las 24 horas de comenzada la terapia analgésica.

DISCUSIÓN

El espacio prevertebral o cervical anterior, se extiende desde la base del cráneo hasta el mediastino. Delimitado anteriormente por la fascia cervical profunda (que lo separa del espacio retrofaríngeo), y posteriormente por la columna vertebral cervical.¹ Este espacio contiene los músculos prevertebrales (siendo el MLC uno de sus integrantes y el más importante), los vasos vertebrales, músculos escalenos, el nervio frénico y parte del plexo braquial. El músculo *longus colli* es un músculo flexor y rotador del cuello, y está constituido por 3 fascículos: oblicuo superior, vertical y oblicuo inferior. Las fibras oblicuas superiores se originan de los tubérculos anteriores de los procesos transversos de C3-C5 y se insertan por un tendón en el tubérculo anterior del arco anterior del atlas. Las fibras verticales surgen de los cuerpos vertebrales de C5-T7 y se insertan en los cuerpos de C2-C4. Las fibras oblicuas inferiores se originan de los cuerpos de T1-T3 y se insertan en los tubérculos anteriores de los procesos transversos de C5-C6 .¹⁻²⁻³⁻⁴

La tendinitis calcificante del músculo largo del cuello es benigna, autolimitada y de muy baja frecuencia. La incidencia anual que se estima es de 0,5 casos por cada 100.000 habitantes, aunque es posible un subdiagnóstico debido al desconocimiento de la patología.

Es más frecuente en el sexo femenino; en un rango etario entre los 30 y 60 años.

No existe un agente etiológico ni fisiopatología clara, aunque se propone un mecanismo fisiopatológico comparable al que ocurre en tendinopatías calcificantes de otras

localizaciones, donde el traumatismo repetitivo, la isquemia y necrosis tisular, así como el depósito de cristales de hidroxapatita cálcica, juegan un rol fundamental.⁽⁴⁻⁵⁻⁶⁻⁷⁻⁸⁾

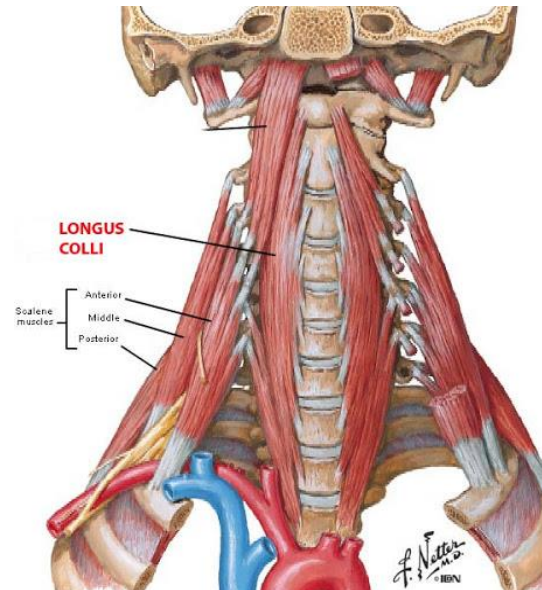


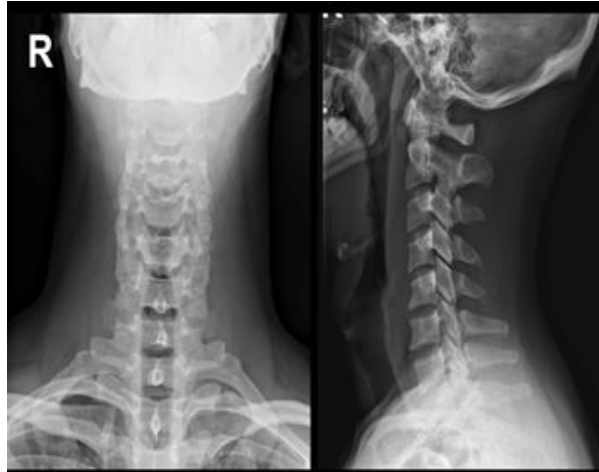
Fig.1: Esquema anatómico del MLC y sus relaciones. Fuente: (Atlas anatomía. Netter. M 2018)¹

Posteriormente, la ruptura de estos cristales desencadenaría una importante reacción inflamatoria local con dolor y derrame inflamatorio en el músculo largo.

Clínicamente esta patología se manifiesta con odinofagia y cervicalgia aguda, siendo la misma sin irradiaciones, teniendo como característica que dicho dolor aumenta con la extensión y disminuye con la flexión cervical, al igual que nuestro paciente, que presentó episodios de cervicalgia, menor movilidad de cuello seguidos de odinofagia y disfagia. Otro síntoma presente frecuentemente es el síndrome miofacial de cuello, que acompaña a la disminución del rango de movilidad cervical. Puede haber casos donde se presente febrícula leve y sutiles aumentos de la VES.

Imagenológicamente, en radiografías laterales cervicales las características que nos deben hacer sospechar esta entidad son: aumento del espacio retrofaríngeo y la presencia de calcificaciones tendinosas en la región del músculo largo del cuello.⁽⁸⁻⁹⁾

Fig.2: Radiografía de columna cervical de nuestro paciente.



- A) Enfoque radiográfico anteroposterior, que impresiona normal.
- B) Enfoque radiográfico lateral en el que se observa un espacio prevertebral levemente aumentado en el sector cervical alto (Medición normal de 7mm a nivel de C3 y 3cm a nivel de C7). Además, se constata grosera calcificación a nivel anterior de C1-C2.

La prueba diagnóstica clave es la TAC en la cual vemos claramente una imagen densa que impresiona ser una osificación en la cara anterior del segmento cervical alto, siendo la RNM no tan fiable en la demostración de las calcificaciones destacándose en la RNM la presencia de edema, cuando existe.

Las calcificaciones son más habituales en los haces altos del músculo largo, a niveles de C1-C2; siendo posible la formación de las mismas en toda la extensión del músculo, desde C1 hasta C6.

El diagnóstico diferencial principal es el absceso retrofaríngeo, ya que pueden presentar síntomas similares; aunque en el absceso domina la clínica infecciosa, con fiebre elevada, franca leucocitos y niveles elevados de VES y PCR.

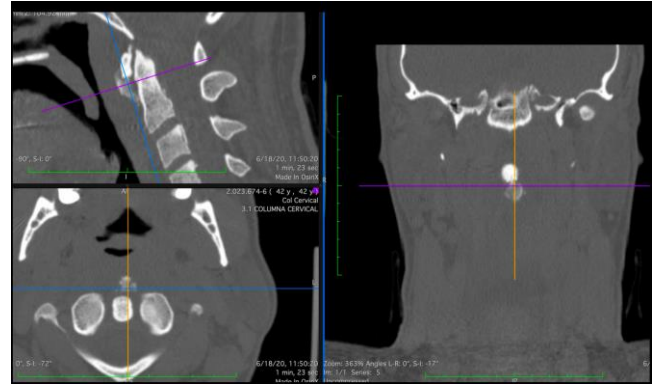


Fig.3: TAC de nuestro caso problema, cortes sagital, coronal y axial, donde se observa la calcificación que se extiende desde el sector inferior del arco anterior del Atlas hacia el sector anterior de la base de la apófisis odontoides.

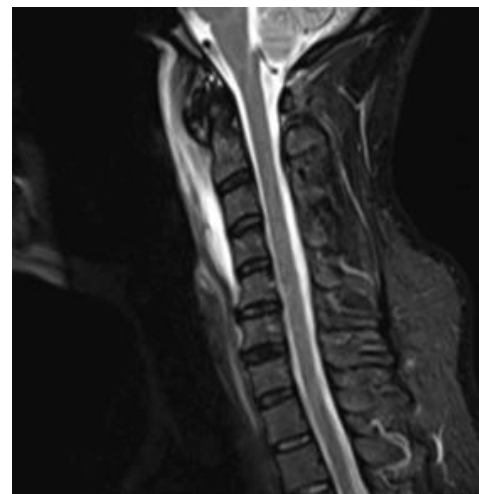


Fig.4: RNM columna cervical de nuestro caso problema, secuencia T2; donde se visualiza una señal hiperintensa prevertebral, correspondiente a una colección líquida extensa, edematosa, desde base del cráneo hasta sector anterior del cuerpo de C5.

Con respecto al tratamiento de la tendinitis calcificante del músculo largo del cuello, está basado fundamentalmente en antiinflamatorios no esteroideos e inmovilización. En casos graves, pueden ser útiles los corticoides intravenosos.

El cuadro agudo se resuelve en el transcurso de 1-2 semanas.

Recordar el carácter benigno y autolimitado de esta entidad; no requiriendo extensos seguimientos. Al igual que otras tendinitis calcificantes, existe la posibilidad de recurrencia de la inflamación aguda.¹¹⁻¹²⁻¹³⁻¹⁴⁻¹⁵⁻¹⁶

En la literatura actual hay muy poca información sobre el seguimiento de esta patología, sobre qué ocurre con las calcificaciones y si las mismas desaparecen.

La última revisión de la literatura muestra 242 casos publicados, siendo 104 los artículos publicados; solo 4 fueron en publicados en revista de columna, destacando la tríada de dolor cervical, limitación de movilidad de cuello y alteraciones en la deglución, lo que predominaba en la clínica del paciente¹⁶ La interrogante también se plantea sobre la posibilidad de recidiva de esta patología, habiendo un mayor consenso y dando la posibilidad de que dicha recidiva ocurra, como en tendinitis de otras regiones; hablándose de períodos de recurrencia que abarcan desde 9 meses hasta 20 años.

CONCLUSIONES

Presentamos un paciente con un cuadro clínico de cervicalgia, odinofagia y disfagia, con aumento del espacio retrofaríngeo en la radiografía lateral cervical, lo que nos puede hacer sospechar primariamente un absceso retrofaríngeo. Pero si el estado clínico del paciente y la analítica sanguínea no orientan a un cuadro infeccioso, como en nuestro caso, deben considerarse diagnósticos diferenciales alternativos.

Si a lo anterior se suma la observación de calcificaciones tendinosas pre vertebrales en la TAC o Rx., se debe pensar en la tendinitis calcificante del músculo largo del cuello, que es una patología poco frecuente, subdiagnosticada. De esta forma se puede evitar exponer al paciente a procedimientos diagnósticos y terapéuticos excesivos, y en ocasiones erróneos.

NOTA DEL EDITOR: El editor responsable de este manuscrito fue la Dra. Patricia Braga

NOTA DE CONTRIBUCIÓN: 1, 2, 8 diagnóstico, tratamiento, redacción y corrección del trabajo. 3, 4, 5, 6, 7 búsqueda bibliográfica, discusión y corrección.

NOTA DE CONFLICTO DE INTERESES: Este artículo no contiene información sobre dispositivos médicos ni fármacos. Los autores declaran expresamente no tener conflicto de intereses.

REFERENCIAS

1. Netter M. Atlas de anatomía y fisiología human 7ma Ed. Elsevier, 2018
2. Matarredona S, Cuesta M, Martínez P, Dalmau J. Tendinitis calcificante del longísimo del cuello. Rev. Otorrinolaringol. Cir. Cabeza Cuello. 2019; 79: 433-436
3. Ibáñez D, Yanguas N, Artal R, Matallana S, Rubio R. Tendinitis calcificante retrofaríngea y disfagia. O.R.L. ARAGON'.2013; 16 (2) 14-15.
4. Pellicer V, Pérez C, y Magán A. Tendinitis calcificante prevertebral aguda: a propósito de un caso y revisión de la literatura. Revista Española Cirugía Ortopedia y Traumatología. 2012;56(5):389-392
5. González I, Mendoza M, Aperribay M. Tendinitis retrofaríngea aguda calcificante. Radiología. 1998;40:129-32.
6. Hartley J. Acute cervical pain associated with retropharyngeal calcium deposit: a case report. J Bone Joint Surg Am. 1964;46:1753-4.
7. Ring D, Vaccaro AR, Scuderi G, Pathria MN, Garfin SR. Acute calcific retropharyngeal tendinitis; clinical presentation and pathological characterization. J Bone Joint Surg Am. 1994;76:1636-42.

8. De Maeseneer M, Vreugde S, Laureys S, Sartoris DJ, De Ridder F, Osteaux M. Calcific tendinitis of the longus colli muscle. *Head Neck*. 1997;19:545-8.
9. Hayes CW, Conway WF. Calcium hydroxyapatite deposition disease. *Radiographics*. 1990;10:1031-48.
10. Chung T, Rebello R, Gooden EA. Retropharyngeal calcific tendinitis: case report and review of literature. *Emergency Radiology*. 2005;11:375-80.
11. Omezzine SJ, Hafsa C, Lahmar I, Driss N, Hamza H. Calcific tendinitis of the longus colli: diagnosis by CT. *Joint Bone Spine*. 2008;75:90-1.
12. Hall FM, Docken WP, Curtis HW. Calcific tendinitis of the longus coli: diagnosis by CT. *AJR Am J Roentgenol*. 1986;147:742-3.
13. Park SY, Jin W, Lee SH, Park JS, Yang DM, Ryu KN. Acute retropharyngeal calcific tendinitis: a case report with unusual location of calcification. *Skeletal Radiol*. 2010;39:817-20.
14. Eastwood JD, Hudgins PA, Malone D. Retropharyngeal effusion in acute calcific prevertebral tendinitis: diagnosis with CT and MR imaging. *Am J Neuroradiol*. 1998;19:1789-92.
15. Misconceived Retropharyngeal Calcific Tendinitis during Management of Myofascial Neck Pain Syndrome *Korean J Pain* 2016;29(1):48-52. Disponible en: <http://dx.doi.org/10.3344/kjp.2016.29.1.48>
16. Shawky A, Elnady B, El-Morshidy E, Gad W, Ezzati A. Longus colli tendinitis. A review of literature and case series. *SICOT J*. 2017;3:48