

Hematoma espontáneo del ligamento ancho luego de un parto vaginal normal: Reporte de caso.

Spontaneous hematoma of the broad ligament after a normal vaginal delivery: Case report.

Hematoma espontâneo do ligamento largo após um parto vaginal normal: apresentação de um caso clínico.

Carolina Godoy¹, Vanessa Guzzo², Stephanie Viroga³

Clínica Ginecotológica A, Prof. Dr. Leonel Briozzo.

RESUMEN

La hemorragia posparto es una de las principales causas de muerte materna con una elevada morbimortalidad. El hematoma del ligamento ancho representa una entidad inusual, de difícil diagnóstico y alta sospecha clínica.

Se presenta el caso clínico de una paciente con un hematoma del ligamento ancho espontáneo luego de un parto vaginal. Se optó por una conducta activa con laparotomía y antibioticoterapia obteniendo una buena evolución con egreso hospitalario a los 30 días. Se realiza la discusión del caso luego de revisar la bibliografía disponible.

Palabras clave: parto complicado, ligamento ancho, hematoma, posparto, hemorragia.

SUMMARY

Postpartum hemorrhage is one of the main causes of maternal death with high morbidity and mortality. The broad ligament hematoma represents an unusual entity, difficult to diagnose, in which clinical suspicion is determinant. The clinical case of a patient with a spontaneous broad ligament hematoma after a

vaginal delivery is presented. An active management with laparotomy and antibiotic therapy was chosen, obtaining a satisfactory evolution with hospital discharge at 30 days. The case is discussed, after reviewing the available bibliography.

Keywords: delivery complication, broad ligament, hematoma, postpartum, hemorrhage.

RESUMO

A hemorragia pós-parto é uma das principais causas de morte materna com alta morbidade e mortalidade. O hematoma do ligamento largo representa uma entidade incomum, de difícil diagnóstico e alto suspeita clínica.

Apresentamos o caso clínico de uma paciente com hematoma espontâneo do ligamento largo, após parto vaginal. Foi optada por conduta ativa com laparotomia e antibioticoterapia, obtendo boa evolução com alta hospitalar após 30 dias. O caso é discutido depois de revisar a bibliografia disponível.

Palavras chave: parto complicado, ligamento largo, hematoma, pós-parto, hemorragia.

¹ Ex residente Hospital Paysandú. Clínica Ginecotológica A Prof. Dr. Leonel Briozzo. Facultad de Medicina, Universidad de la República. Paysandú, Uruguay. ORCID ID: [0000-0002-5850-1989](https://orcid.org/0000-0002-5850-1989). Correo electrónico: carolinaloufomagalli@gmail.com

² Asistente de Ginecotología. Clínica Ginecotológica A Prof. Dr. Leonel Briozzo. Facultad de Medicina, Universidad de la República. Paysandú, Uruguay. ORCID ID: [0000-0002-8578-4523](https://orcid.org/0000-0002-8578-4523). Correo electrónico: vaneguzzo86@gmail.com

³ Profesora Adjunta. Clínica Ginecotológica A Prof. Dr. Leonel Briozzo. Facultad de Medicina, Universidad de la República. Montevideo, Uruguay ORCID ID: [0000-0001-9065-6692](https://orcid.org/0000-0001-9065-6692) Correo electrónico: stephyviroga@gmail.com

Fecha de recibido: 03/10/2019 - Fecha de aceptado: 24/01/2020

INTRODUCCIÓN

Los hematomas puerperales se producen por acumulación de sangre en el tejido conectivo próximo a la vagina, cérvix o parametrio; relacionado con una lesión vascular ya sea venosa o arterial.⁽¹⁾ Dentro de éstos se encuentra el hematoma del ligamento ancho, siendo una causa poco frecuente de hemorragia posparto.^(1, 2)

Implica una elevada morbilidad, dada la ausencia de sangrado clínicamente evidente que puede ser subestimado hasta que se desarrolle el shock y finalmente la muerte.^(3, 4)

Se describen factores de riesgo como parto instrumental o traumático, episiotomía, desgarro, primiparidad, embarazo gemelar y venas varicosas vulvovaginales.⁽⁵⁾

Otros más discutidos son la segunda etapa del trabajo de parto prolongada, macrosomía, preeclampsia y coagulopatías.^(6, 7)

Sus síntomas y signos clínicos son inespecíficos presentándose con dolor abdominal o perineal, retención aguda de orina, desviación uterina con presencia de una masa unilateral hasta incluso como shock hipovolémico.^(3, 8)

La ecografía transvaginal es el método de elección diagnóstico mientras que la resonancia magnética o una tomografía computada con contraste permiten valorar con mayor precisión su extensión y relaciones.^(3, 4, 7, 9)

El tratamiento en general puede ser conservador o radical dependiendo de la condición hemodinámica de la mujer, complicaciones y recursos disponibles.⁽⁸⁾

Se presenta el caso clínico de una paciente con hematoma del ligamento ancho tras un parto vaginal y análisis bibliográfico de una patología poco frecuente pero grave.

REPORTE DE CASO

Paciente de 16 años, sana, nuligesta, procedente del departamento de Rio Negro. Cursando embarazo bien controlado y bien tolerado de 36 semanas de edad gestacional, ingresa al Hospital de Paysandú (centro de segundo nivel de atención) con diagnóstico de preeclampsia severa por cifras tensionales y albuminuria en 24 hs positiva. Se indica inducción farmacológica, progresando al trabajo de parto con finalización por vía vaginal. Se obtiene un recién nacido vigoroso de sexo masculino de 3090gr. Alumbramiento completo, sin complicaciones. Se realiza episiotomía medio lateral derecha, no presenta desgarros vaginales ni cervicales. Globo de seguridad de Pinard presente, ausencia de sangrado activo. A las 24hs instala síndrome funcional anémico y dolor a nivel genital. Del examen se destaca lúcida con facies de dolor, hemodinamia estable, presión arterial 120/80 mmHg, frecuencia cardíaca 88 cpm, hipocoloración de piel y mucosas. Abdomen blando, depresible, doloroso a la palpación de fosa ilíaca izquierda (FII), sin elementos de irritación peritoneal. Útero bien contraído por debajo de cicatriz umbilical. A nivel genital se tacta en cara lateral izquierda de vagina una tumoración de consistencia blanda, dolorosa que ocupa dos tercios superiores de la cavidad y obstruye el abordaje a cuello uterino.

Los datos de la paraclínica muestran una hemoglobina 6,6 g/dL, hematocrito 20,3%, glóbulos rojos 2,31 mill / μ L, plaquetas 291000 /mL. Tiempo de protrombina normal. Se transfunden 2 volúmenes de glóbulos rojos. Se traslada la paciente a block quirúrgico para exploración bajo anestesia, incisión vaginal y evacuación de coágulos. No se evidencia sangrado activo, se coloca mecha compresiva en vagina.

Se opta por conducta expectante con analgesia y antibioterapia profiláctica con Ampicilina Sulbactam 1.5 gr cada 6hs intravenoso (i/v) más Metronidazol 500mg cada 8hs i/v.

Al cuarto día postparto la paciente relata dolor en FII sin alteraciones en el tránsito urinario o digestivo. Al examen febril 38,5 °C. Abdomen: blando, depresible, se palpa tumoración dolorosa en FII sin elementos de irritación peritoneal. El hemograma presenta glóbulos rojos 3.56mill/ μ L, hemoglobina de 10.2 g/dL, hematocrito 31.9 %, 20.3mil/ μ L glóbulos blancos, plaquetas 384000/mL. Proteína C reactiva 91 mg/L. Función renal, hepática y crasis normales. Se solicita ecografía transvaginal que informa: Útero de 156 mm de longitud por 72 mm transverso y 85 mm antero posterior. En cara posterior izquierda una imagen heterogénea de 99 mm por 51mm, compatible con hematoma. Para valorar la extensión del mismo se complementa con resonancia magnética (RM) abdomino-pélvica que informa: útero aumentado de tamaño de 193 mm diámetro longitudinal sin imágenes patológicas en cavidad uterina; colección en pelvis menor, a nivel de fosa ilíaca izquierda de 138mm longitud por 70 mm transverso por 68 mm anteroposterior sin realce con contraste y en continuidad con ésta dos imágenes, una para-rectal izquierda de 70mm de longitud por 33mm transverso y 66 mm anteroposterior, la otra en espacio para-rectal derecho de 48mm de longitud por 28mm transverso y 70mm anteroposterior. (Figuras 1 y 2). *En suma:* hematomas subagudos subperitoneales en FII y a ambos lados del recto.

Ante la evolución desfavorable y con planteo de hematoma del ligamento ancho complicado por proceso infeccioso se opta por laparotomía exploratoria y terapéutica. En el intraoperatorio se visualizan múltiples hematomas subperitoneales y en el ligamento ancho izquierdo que se evacúan, no sangrado activo, se realiza lavado del

lecho y se coloca drenaje por contra abertura. (Figura 3) La paciente se retira estable del block quirúrgico, se instaura nuevo plan antibiótico en base a Imipenem 500mg cada 6 hs i/v. Evoluciona favorablemente sin dolor ni síndrome toxoinfeccioso, no alteración en los tránsitos, genitorragia escasa. A los 30 días se otorga alta con tomografía computada de abdomen y pelvis que evidencia reducción de colecciones mayor al 50%.

Figura 1: RM. Hematoma de ligamento ancho: colección en fosa ilíaca izquierda (flecha 1 - F1), para rectal derecha (flecha 2- F2) e izquierda (flecha 3- F3).

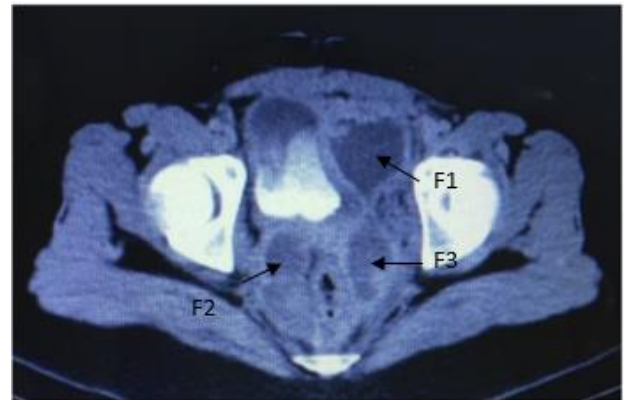
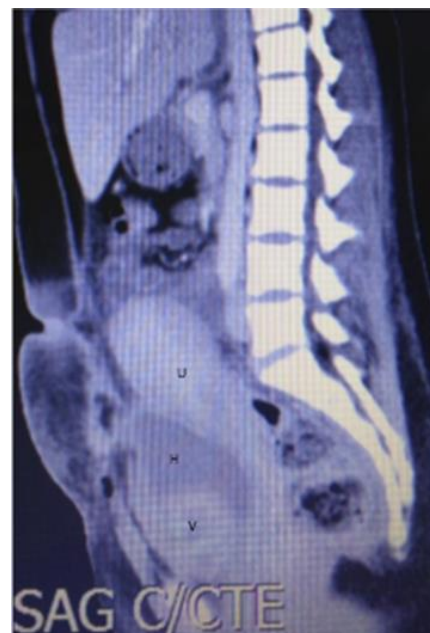

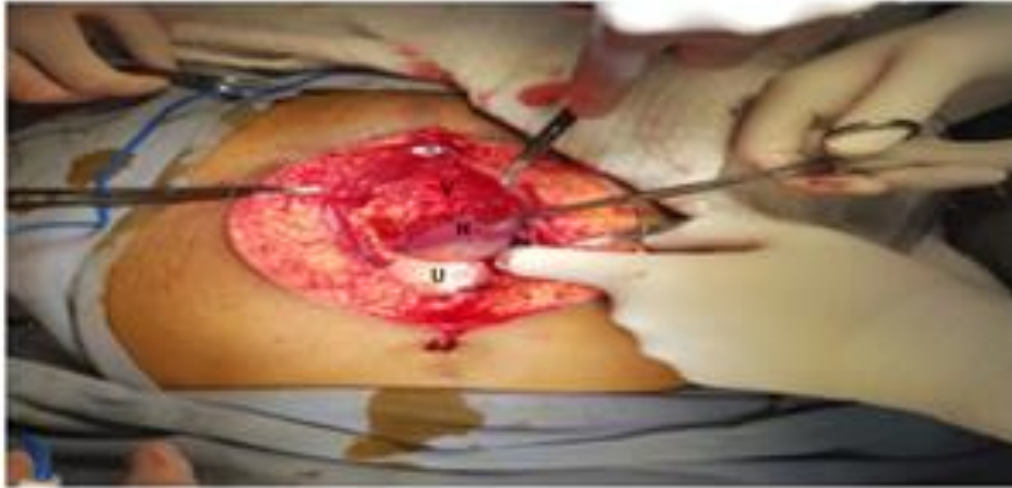Figura 2: RM corte sagital. Hematoma sobre plano vésico-uterino U:Útero H:Hematoma V:Vejiga



Seguimiento en primer nivel de atención clínico e imagenológico con alta a los 60 días posparto con resolución total de las colecciones.

Figura 3- Laparotomía con visualización de hematoma subperitoneal.

V: Vejiga H: Hematoma U: Útero.



DISCUSIÓN

Si bien clásicamente los hematomas puerperales se clasifican según su localización en vulvares, vaginales, vulvovaginales o subperitoneales, siendo éstos últimos los que afectan el ligamento ancho, resulta más práctico relacionarlos con el músculo elevador del ano, dado que las implicancias clínico terapéuticas serán distintas según se sitúen por encima o por debajo de éste. Los que se encuentran por debajo, quedan circunscritos por diferentes estructuras músculo-aponeuróticas (elevador del ano, aponeurosis de Colles, fascia lata y el rafe medio), que limitan su volumen y extensión.⁽¹⁰⁾ Mientras que los ubicados por encima del elevador del ano no presentan límites estructurales, por lo que pueden llegar a disecar los espacios perivaginales siguiendo el espacio retro peritoneal o expandirse dentro del ligamento ancho, como ocurrió en el caso clínico que presentamos.⁽¹⁰⁾

El diagnóstico se realiza en las primeras horas del puerperio siendo excepcional la

aparición de los síntomas luego de las 24 hs.⁽¹⁰⁾

Una monitorización rigurosa en dicho período, nos permitió en nuestra paciente, la detección de un síndrome funcional anémico discordante con la genitorragia escasa que presentaba, acompañado de dolor genital moderado, que sumado a una inspección ginecológica que evidenció una tumoración dolorosa de pared vaginal lateral izquierda, hicieron diagnóstico sugestivo de hematoma vaginal. Estas manifestaciones clínicas son mencionadas por varios autores para hematomas subperitoneales o supravaginales, localizados por encima del músculo elevador del ano.^(3, 7, 11)

A menudo, los que se extienden al ligamento ancho, pueden escapar de la detección y evidenciarse únicamente por la presencia de anemia, infección o a través de estudios de imagen.⁽⁶⁾

Por lo cual, ante inestabilidad hemodinámica de una paciente con una

genitorragia escasa, sin hemoperitoneo o ante la presencia de un hematoma vulvovaginal moderado en discordancia con un shock hipovolémico siempre se debe buscar un hematoma pélvico.⁽¹⁾

Los factores de riesgo identificados en nuestra paciente para esta complicación del parto fueron primiparidad, episiotomía y preeclampsia.

En 1971 Ghulam et al presentó una serie de 40 hematomas pélvicos, de los cuales 2 se extendieron al ligamento ancho. Describió que un 87% del total se evidenciaron en las primeras 24hs posparto, un 72% fueron en primigestas y 30% tenían diagnóstico de hipertensión gestacional, principalmente preeclampsia; planteando que esta patología podría predisponer a la formación de hematomas por daño vascular. En el 50% se le practicó episiotomía y en el 87% de ellas se presentó un hematoma ipsilateral. No especificaban si las episiotomías realizadas fueron de rutina o restrictivas. Cabe destacar que, del total de la serie, 8 nacimientos fueron en podálica y una paciente contaba con un trastorno de la coagulación.⁽¹²⁾

A su vez Cantekin İskender et al en 2015 en un estudio retrospectivo de casos y controles

relaciona a la episiotomía mediolateral con los hematomas puerperales con un OR de 6.67, causados por probable lesión de vasos pequeños. También se menciona en este estudio la nuliparidad como factor de riesgo, con un OR de 8.68.⁽¹³⁾

Salem y Rydhstrom en 2004, estudiaron los factores de riesgo de los hematomas vaginales en 1418 pacientes, obtuvieron un OR para el hematoma vaginal en el primer parto de 5 a 10 veces mayor en comparación con las demás paridades.⁽¹⁴⁾

En cuanto al diagnóstico imagenológico de los hematomas, Guerriero et al en 2003, correlacionaron a los hallazgos ecográficos con la resonancia magnética (RM), donde establece a la ecografía como la valoración más costo efectiva,

con un papel importante en la detección y seguimiento de los hematomas en combinación con la evaluación clínica. Sin embargo, la RM resultó de gran utilidad en hematomas grandes mal delimitados, con extensión pélvica o retroperitoneal, donde la ecografía no logró una buena visualización.⁽⁶⁾ La sospecha clínica en nuestra paciente permite realizar una ecografía transvaginal, que confirma finalmente el diagnóstico de un hematoma de gran tamaño con extensión pélvica. Por lo que se complementa con una RM para valorar la extensión del mismo y sus relaciones con mayor precisión, como aportó Guerreiro en su artículo.

Las complicaciones de la patología dependen de la localización del hematoma. La complicación más frecuente es la anemia secundaria a la formación de grandes hematomas que requieren en la mayoría de los casos transfusión sanguínea y que presentó nuestra paciente.

La infección es otra complicación a corto plazo, hecho que justifica el tratamiento profiláctico con antibióticos sistémicos de amplio espectro tal como en nuestro caso.^(5, 7)

Aunque, según Genre et al., su realización no siempre previene la formación de abscesos o de un proceso infeccioso.¹

Como en toda hemorragia postparto, el tratamiento médico se basó en la corrección de la hipovolemia, lo que permitió la estabilidad hemodinámica de la paciente para proceder al tratamiento quirúrgico laparotómico. La bibliografía internacional consultada, determina que el tratamiento del hematoma es controvertido y depende de factores como el estado hemodinámico, la ubicación y el tamaño.^(6, 7, 8, 13)

Según Shu Soeda et al en un estudio retrospectivo de 34 casos se pueden plantear tres conductas: conservadora, quirúrgica por vía vaginal o laparotómica y la embolización selectiva del vaso

sangrante, siempre que esté disponible; no contando con esta posibilidad en nuestro centro. ⁽¹⁵⁾

Para aquellos que presenten un tamaño menor a 5 cm se plantea conducta expectante con seguimiento imagenológico, pero en masas mayores la resolución quirúrgica es de elección. ^(7, 13)

Si existe sospecha de hematomas en expansión, complicados o inestables está indicada la laparotomía. ⁽¹³⁾

CONCLUSIONES

El conocer este evento impredecible nos permite estar atentos y preparados para instaurar las medidas terapéuticas pertinentes y una coordinación interdisciplinaria a la brevedad para su complejo tratamiento. Recordando, que a menudo su diagnóstico es tardío por la falta de sospecha clínica por lo que en los entrenamientos del personal de salud que atiende partos debería advertirse sobre su posible existencia, con el fin de disminuir la morbimortalidad materna.

AGRADECIMIENTOS

Por su contribución en la resolución del caso clínico Dr. F. Coppola, Dra.A.Elhorodoy, Dr. S Pintos, Dra. A.Tomás, Dr. R. Medina, Dr.C. Alonso, Dra. N. Sica, OP R. Schlenker.

NOTA DE LOS AUTORES:

Colaboración del Dr. Prof. Leonel Briozzo.

NOTA DE CONTRIBUCIÓN:

Los autores participaron en el análisis, diseño y supervisión del trabajo.

NOTA DEL EDITOR:

El editor responsable del presente manuscrito es el Dr. Enrique Pons.

REFERENCIAS

1. Genre L, Tanchoux F, Parant O. Hématome puerpéral pelvien: étude sur cinqannées de suivi. *Journal de Gynécologie Obstétrique et Biologie de la Reproduction*. 2012;41(3):290-297. Disponible en: <https://www.sciencedirect.com/journal/journal-de-gynecologie-obstetrique-et-biologie-de-la-reproduction/vol/41/issue/3>
2. Saleem N, Ali HS, Irfan A, Afzal B. Broad ligament haematoma following a vaginal delivery in primigravida. *Pak J Med Sci*. 2009;25(4):683-685. Disponible en: <https://www.pjms.com.pk/issues/julsep09/abstract/casereport001.html>
3. Kovo M, Eshed I, Malinger G. Broad ligament hematoma following a normal vaginal delivery. *Gynecol Surg*. 2006;3(2):138-140. Disponible en: <https://link.springer.com/article/10.1007/s10397-006-0184-2>
4. Jain KA, Olcott EW. Magnetic Resonance imaging of postpartum pelvic hematomas: Early experience in diagnosis and treatment planning. *Magnetic Resonance Imaging*. 1999;17(7):973-977. Disponible en: <https://ucdavis.pure.elsevier.com/en/publications/magnetic-resonance-imaging-of-postpartum-pelvic-hematomas-early-e>
5. Bienstman-Pailleux J, Huissouda C, Dubernarda G, Rudigoz R- C Prise en charge des hématomes puerpéraux. *Journal de Gynecologie Obstétrique et Biologie de la Reproduction*. 2009;38(3):203-208. Disponible en: <https://pubmed.ncbi.nlm.nih.gov/19019567/>
6. Guerriero S, Ajossa S, Bargellini R, Amucano G, Marongiu D, Melis G. Puerperal Vulvovaginal Hematoma: Sonographic Findings with MRI Correlation *Journal Ultrasound*. 2004;32(8):415-418. Disponible en: <https://onlinelibrary.wiley.com/doi/abs/10.1002/jcu.20053>
7. Mawhinney S, Holman R. Puerperal genital haematoma: a commonly missed diagnosis. *The Obstetrician & Gynaecologist*. 2007;9:195-200. Disponible en: <https://obgyn.onlinelibrary.wiley.com/doi/pdf/10.1576/toag.9.3.195.27341>
8. Yalla D, Nadar A, Rani U. Spontaneous broad ligament haematoma following a normal vaginal delivery: a case report. *Int J Reprod Contracept Obstet Gynecol*. 2018;7(6):2521-2523. Disponible en: <https://www.ijrcog.org/index.php/ijrcog/article/view/4856>
9. Hornez E, Desfemmes FR, Werkoff G, Baudoin Y, Mocellin N, Durand X, et al. Principios del tratamiento quirúrgico de los traumatismos anorrectales y de los órganos genitales. 2016;32(4):1-15. Disponible en: <https://www.sciencedirect.com/science/article/abs/pii/S1282912916805449>
10. Alcivar A, Fgueroa LE, Cristians C. Causas y factores de riesgo que aumentan la incidencia de hemorragia posparto en el área gineco obstétrica del Hospital Verdi Cevallos Balda en el período octubre 2010 a marzo 2011. *Universidad Técnica de Manabi*; 2013. 16-18. Disponible en: <http://186.46.160.229/handle/123456789/4979>
11. Torres D, Reyna E, Sabatini I, Perozo J, Peña E. Hematoma del ligamento ancho tras parto vaginal normal. *Clin Invest Gin Obst*. 2010;37(1):45-46. Disponible en: <https://www.elsevier.es/es-revista-clinica-investigacion-ginecologia-obstetricia-7-articulo-hematoma-del-ligamento-ancho-tras-S0210573X08000233>
12. Ghulam Nabi Sheik. Perinatal Genital Hematomas. *Obstetrics and Gynecology*. 1971;38(4):571-575. Disponible en: <https://journals.lww.com/greenjournal/toc/1971/10000>
13. İskender C, Topçu H, Timur H, Oskovi A, Göksu G, Sucak A, et al . N. Evaluation of risk factors in women with puerperal genital hematomas. *J Matern Fetal Neonatal Med, Early Online*. 2016;29(1):1435-1439. Disponible en: <https://www.tandfonline.com/doi/abs/10.3109/14767058.2015.1051018?scroll=top&needAccess=true&journalCode=ijmf20>
14. Saleem Z, Ha^akanrydhstro^o M. Vaginal hematoma during parturition: a population-based study *Acta Obstet Gynecol Scand*. 2004;83(6):560-562. Disponible en: <https://pubmed.ncbi.nlm.nih.gov/15144338/>
15. Soeda S, Kyojuka H, Kato A, Fukuda T, Isogami H, Wada M, et al. Establishing a Treatment Algorithm for Puerperal Genital Hematoma Based on the Clinical Findings. *Tohoku J. Exp. Med*. 2019;249(2):135-142. Disponible en: https://www.jstage.jst.go.jp/article/tjem/249/2/249_135/_pdf