

Artritis facetaria en pediatría: Reporte de caso

Facet arthritis in pediatrics: Case report

Artrite facetária na pediatria: Relato de caso

MARTÍN ESPIGA⁽¹⁾, PATRICIA CURBELO⁽¹⁾, CLAUDIO SILVERI⁽²⁾, MARÍA ELENA PÉREZ⁽³⁾

(1) Departamento de Ortopedia y Traumatología
Centro Hospitalario Pereira Rossell.

Correos electrónicos:
espigamartin@gmail.com,
drapatriciacurbelo@gmail.com
ORCID: 0000-0001-5964-1927
ORCID: 0000-0001-8679-4507

(2) Profesor Adjunto Catedra de Ortopedia y Traumatología Infantil de la Universidad de la República Oriental del Uruguay, Profesor Agregado Cátedra de Ortopedia y Traumatología de Adultos de la Universidad de la República Oriental del Uruguay.

Correo electrónico:
claudio.silveri@gmail.com
ORCID: 0000-0002-2607-7749

(3) Profesora Catedra de Ortopedia y Traumatología infantil de la Universidad de la República Oriental del Uruguay.

Correo electrónico:
mezcarrera@gmail.com
ORCID: 0000-0001-5778-2267

RESUMEN

La lumbalgia en niños y adolescentes es una patología frecuente, con una prevalencia anual del 7% al 58%. Es más frecuente entre los 13 y 15 años. Se espera que el 10% al 30% de la población joven sana sufra un episodio de dorsolumbalgia al llegar a la adolescencia⁽¹⁾. La mayoría de las causas de dolor lumbar son benignas, pero es importante descartar patologías potencialmente graves como son las infecciones.

La artritis facetaria es una afección rara, pero potencialmente grave, siendo la presentación en edad pediátrica poco frecuente. De diagnóstico generalmente tardío, frecuentemente la sintomatología no es clara por lo que se debe tener alta sospecha; un examen físico completo es fundamental, así como los estudios de laboratorio e imagen donde la resonancia magnética cumple un rol fundamental en el diagnóstico.

El primer caso fue descrito por Halpin en 1987, desde entonces se han reportado en literatura alrededor de 100 publicaciones, encontramos 10 en edad pediátrica. Representa alrededor del 4% de las infecciones vertebrales, aunque muchas veces pasa desapercibida. La localización más frecuente es a nivel lumbar. La vía hematológica es la más frecuente, aunque también se han reportado casos de inoculación directa⁽²⁾.

Describiremos el caso de una niña de 5 años y su evolución a 5 años con diagnóstico de artritis facetaria L3-L4 a izquierda. Presentaremos directivas terapéuticas en base a una revisión de la bibliografía actualizada.

Palabras clave: Lumbalgia; artritis facetaria; pediatría

ABSTRACT

Low back pain in children and adolescents is a common condition, with an annual prevalence ranging from 7% to 58%. It is more frequent between the ages of 13 and 15. It is expected that 10% to 30% of the healthy young population will experience an episode of low back pain by the time they reach adolescence⁽¹⁾. Most causes of low back pain are benign, but it is important to rule out potentially serious conditions such as infections.

Facet arthritis is a rare but potentially serious condition, with pediatric cases being infrequent. The diagnosis is generally delayed, and symptoms are often unclear, so a high level of suspicion is necessary; a complete physical examination is essential, along with laboratory and imaging studies where MRI plays a crucial role in the diagnosis. The first case was described by Halpin in 1987, and since then, around 100 publications have been reported, with 10 involving pediatric patients. It accounts for about 4% of vertebral infections, although it often goes unnoticed. The most frequent location is at the lumbar level. Hematogenous spread is the most common route, although cases of direct inoculation have also been reported⁽²⁾.

We will describe the case of a 5-year-old girl and her 5-year evolution with a diagnosis of L3-L4 left facet arthritis. Therapeutic guidelines will be presented based on a review of current literature.

Key words: low back pain; facet joint arthritis; pediatrics

RESUMO

A lombalgia em crianças e adolescentes é uma patologia frequente, com uma prevalência anual de 7% a 58%. É mais comum entre os 13 e 15 anos. Espera-se que 10% a 30% da população jovem saudável sofra um episódio de dorsolombalgia ao chegar à adolescência⁽¹⁾. A maioria das causas de dor lombar é benigna, mas é fundamental descartar patologias potencialmente graves, como as infecções.

A artrite facetária é uma condição rara, porém potencialmente grave, sendo a sua apresentação na idade pediátrica pouco frequente. Com um diagnóstico geralmente tardio, a sintomatologia frequentemente não é clara, o que exige um alto índice de suspeita; um exame físico completo é fundamental, assim como os estudos laboratoriais e de imagem, nos quais a ressonância magnética desempenha um papel crucial no diagnóstico.

O primeiro caso foi descrito por Halpin em 1987; desde então, foram reportadas na literatura cerca de 100 publicações, das quais encontramos 10 em idade pediátrica. Representa cerca de 4% das infecções vertebrais, embora muitas vezes passe despercebida. A localização mais frequente é ao nível lombar. A via hematogênica é a mais comum, embora também tenham sido relatados casos de inoculação direta⁽²⁾.

Descreveremos o caso de uma menina de 5 anos e a sua evolução ao longo de 5 anos com diagnóstico de artrite facetária L3-L4 à esquerda. Apresentaremos diretrizes terapêuticas baseadas em uma revisão da bibliografia atualizada.

Palavras-chave: lombalgia; artrite facetária; pediatría

PRESENTACIÓN DEL CASO

Niña de 5 años, sin antecedentes personales a destacar, que consulta por fiebre de 38,5° C y dolor lumbar. Refiere al momento de la consulta traumatismo lumbar.

La radiografía de columna lumbar es normal (**Figura 1**), se constata una otitis media aguda como causa de su fiebre, se inicia tratamiento antibiótico vía oral con amoxicilina; desestimando el dolor lumbar.

48 horas después vuelve a consultar por aumento del dolor lumbar, cojera y persistencia de la fiebre.

Al examen, dolor y limitación a la flexión del raquis, dolor a la palpación lumbar, cojera y fiebre de 39°C.

Centellograma óseo con captación tardía en la faceta articular inferior izquierda de L3 (**Figura 2**).

En la resonancia nuclear magnética se observa derrame articular en la misma topografía y edema en sector posterior (**Figura 3**), acompañado de 14.100 por mm³ glóbulos blancos a predominio de neutrófilos y proteína C reactiva de 130 mg/dl.

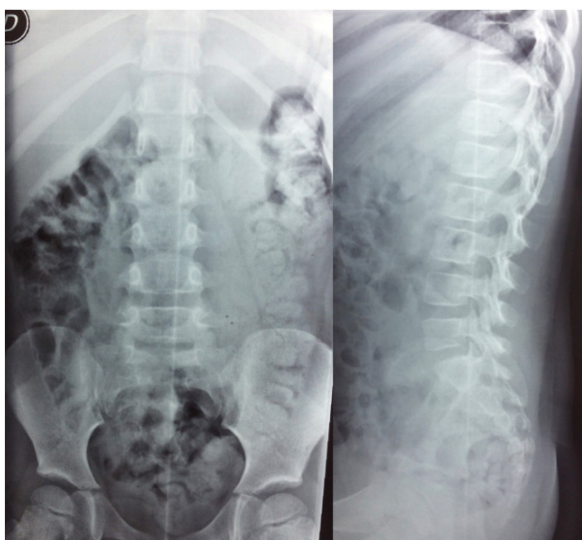


Figura 1. RX inicial.

Fuente: Archivo clínico Departamento de Imagenología Centro Hospitalario Pereira Rossell.

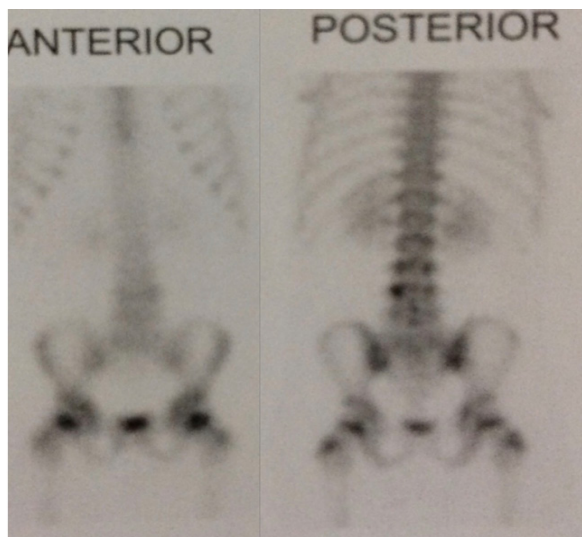


Figura 2. Centellograma óseo.

Fuente: Archivo clínico Departamento de Ortopedia Infantil Centro Hospitalario Pereira Rossell.

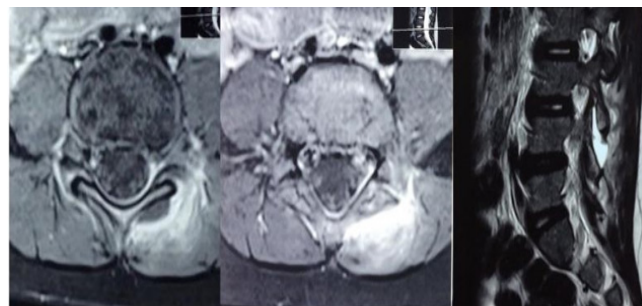


Figura 3. Resonancia magnética.

Fuente: archivo clínico Departamento de Imagenología Centro Hospitalario Pereira Rossell.

Hemocultivos sin desarrollo

Con el diagnóstico de artritis facetaria, se inicia tratamiento antibiótico empírico con clindamicina y gentamicina. En la evolución continúa con registros febriles, persistencia del dolor, sin descenso de los parámetros infecciosos por lo que se decide realizar artrotomía de la articulación afectada.

Abordaje posterior, osteotomía de la faceta de L3 inferior, se drena material purulento.

No se obtuvo germen de las muestras recogidas.

En el postoperatorio hubo mejoría clínica, con descenso de los parámetros infecciosos.

Se completaron 6 semanas de antibióticos, las primeras 2 intravenoso y luego vía oral.

Con un seguimiento de 5 años la paciente actualmente se encuentra asintomática, realizando actividad física normal, radiografías actuales sin alteraciones (**Figura 4**).

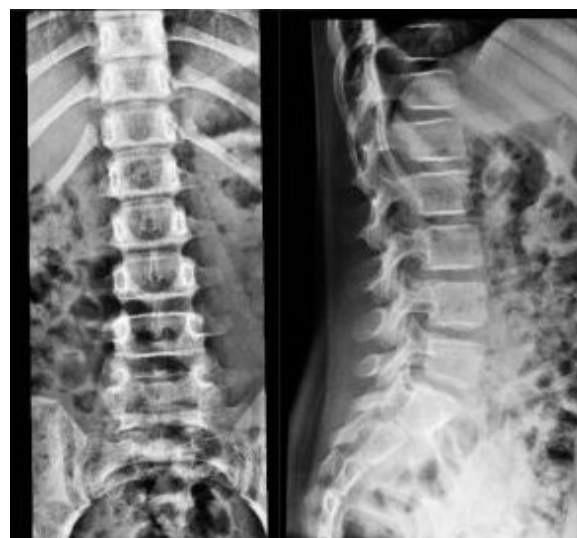

Figura 4. Radiografía actual sin alteraciones.

Fuente: Departamento de imagenología Centro Hospitalario Pereira Rossell.

DISCUSIÓN

Esta patología es una afección rara, representa el 4% de las infecciones de columna vertebral. Muffoletto⁽³⁾ publicó la serie mayor con 6 casos, todos ellos adultos, con un promedio de edad de 55 años, donde se describen como factores de riesgo el estar cursando una infección y diabetes mellitus, siendo la diseminación hematológica la causa más frecuente.

En la actualidad hay pocas publicaciones sobre esta patología,

en la edad pediátrica menos aún.

En la **Tabla 1** se presenta un resumen de lo publicado y analizado en la bibliografía sobre esta patología. A continuación, describiremos las principales características.

La resonancia magnética con gadolinio es el Gold Estándar, es altamente sensible y específica, mostrando edema de la faceta, tumefacción local, erosiones de la misma y permite valorar la presencia de abscesos peridurales o para espinales.

Tabla 1.

AUTOR	Heenan et al., 1995. ⁽⁴⁾	Ishibe et al., 2001. ⁽¹¹⁾	Nishimura et al., 2004 ⁽¹²⁾	Smida et al., 2004 ⁽¹³⁾	Mas-Atance et al., 2009 ⁽¹⁴⁾	Prasad et al., 2014 ⁽¹⁵⁾	Papaliodis et al., 2014 ⁽⁵⁾	French et al., 2015 ⁽¹⁶⁾	Le Hanneur et al., 2016 ⁽¹⁷⁾	García-Mata et al., 2019 ⁽¹⁸⁾
EDAD	10	13	4	8	1,5	14	16	8	2,7	13
SEXO	Masculino	Masculino	Masculino	Masculino	Femenino	Femenino	Masculino	Masculino	Masculino	Masculino
TIEMPO DE DIAGNÓSTICO (Días)	7	1	1	5	4	2	28	4	6	23
MOTIVO DE CONSULTA	Lumbalgia e incontinencia urinaria	Lumbalgia	Lumbalgia	Lumbalgia	Cojera	Dolor abdominal y lumbalgia	Lumbalgia	Lumbalgia	Cojera y lumbalgia	Cojera y lumbalgia
FIEBRE, Temp ax.max.	Si. 39,5°	Si. 38,2°	Si. 38,5°	Si. 39°	Si. 38,2°	Si, sin registro	No	Si, sin registro	Si. 39,3°	Si. 39,5°
SIGNOS NEUROLÓGICOS	Déficit motor	Ninguno	Ninguno	Ninguno	Ninguno	Ninguno	Déficit motor	Ninguno	Ninguno	Ciatalgia
ESTUDIOS DE IMAGEN	RX, RMN	RX, TC, CTO, RMN	CTO, RMN	RX, Ecografía, RMN	RX, CTO, RMN	Ecografía, TC, RMN	Rx, RMN	RX, TC, RMN	RX, TC	RX, TC, CTO, RMN
PCR (mg/L)	Sin datos	21	4	Sin datos	20	Sin datos	1,5	108	176	11
GB (x 10 ⁹ /L)	27	14	25	16	22	Sin datos	7	16	13	Sin datos
AISLAMIENTO BACTERIANO	Inconcluso	No se logró aislar germen	<i>Streptococcus pneumoniae</i> por hemocultivo	<i>Staphylococcus epidermidis</i> por hemocultivo	No se logró aislar germen	No se logró aislar germen	<i>Staphylococcus Aureus</i> MR	No se logró aislar germen	<i>Klingella kingae</i> , cultivo de muestra quirúrgica	No se logró aislar germen.
ATB IV (FÁRMACO Y DÍAS)	PENICILINA + AC. FUSÍDICO, SIN DATOS	CEFALOSPORINA DE 4TA GEN (9) +AMPICILINA (5)	AMPICILINA-SULBACTAM (14)	PENICILINA (10)	PENICILINA (21) + CEFALOSPORINA 3era GEN (21)	Sin datos	Vancomicina (42)	Sin datos fármaco (7)	Cefalosporina 2da gen (7) +Gentamicina (2)	Cefalosporina 3era gen (8)y cloxacilina (8)
ATB VO (FÁRMACO Y DÍAS)	SIN DATOS	CEFALOSPORINA 3era GEN, 28	CEFALOSPORINA 3era GEN, 14	Sin datos, 28	Amoxicilina+ac. clavulánico, 21	Sin datos	Ninguno	Clindamicina 42	Amoxicilina, 35	Cloxacilina, 21
TOTAL, DÍAS ATB	Sin datos	37	28	38	42	Sin datos	42	49	42	29
CIRUGÍA	No	No	No	No	No	Drenaje del absceso	No	No	Drenaje del absceso	No

La artritis facetaria esta descrita desde lactantes a adolescentes; de nuestra búsqueda el promedio de edad de presentación fue de 9 años. El motivo de consulta más frecuente es el dolor lumbar asociado a fiebre, con rigidez y contractura muscular paravertebral, pueden agregar cojera y rechazo a sentarse en cuclillas para orinar o movilizar el intestino en niños pequeños. La afectación neurológica es poco frecuente; se observó en 2 pacientes de nuestra búsqueda, presentándose con dolor radicular o déficit motor y sensitivo^(4, 5). Se debe indagar sobre infecciones respiratorias o urinarias previo a este evento y/o descartarlas.

En cuanto a los diagnósticos diferenciales se deberá plantear la espondilodiscitis dado su similar presentación clínica⁽³⁾.

La radiología de columna (de frente y perfil) es el primer estudio imagenológico a solicitar. Si bien en etapas tempranas no se espera ver alteraciones, en las etapas avanzadas (6 a 12 semanas) puede haber erosión a nivel de las facetas articulares. La tomografía computada no es un estudio de primera elección, pueden verse alteraciones en etapas más tempranas que las radiografías, pero en el cuadro agudo no se observan cambios. El principal uso de la tomografía es como guía para la toma de muestras cuando no se identifica germen y/o drenaje de absceso⁽⁶⁾.

La gammagrafía con tecnecio 99 tiene gran sensibilidad como localizador de la afección, aunque es poco específica⁽⁶⁾.

La localización más habitual es a nivel lumbar, siendo L4-L5 el sitio más frecuente⁽⁶⁾.

Los resultados de laboratorio presentan un aumento de los leucocitos con predominio de neutrófilos, aumento de la proteína C reactiva y la velocidad de eritrosedimentación⁽⁷⁾. *Staphylococcus aureus* es el germen más frecuente (80%) descrito en los adultos, pudiendo aislarse en cultivos locales o en hemocultivos⁽³⁾. En nuestra revisión en edad pediátrica se aisló germen solo en 4 pacientes, siendo estos resultados variados, aislándose *Staphylococcus aureus*, *Staphylococcus epidermidis*, *Streptococcus pneumoniae* y *Kingella kingae*. En nuestro caso creemos que no logramos aislar germen debido al tratamiento antibiótico previo.

El tratamiento debe de ser realizado por un equipo multidisciplinario, que incluya Pediatra, Infectólogo y Cirujano Ortopédico. No existe guía terapéutica específica para esta patología, el tratamiento se basa en el mismo tratamiento para las infecciones osteoarticulares en la infancia.

Con respecto a los tratamientos utilizados observados en la literatura, la mayoría de los artículos publicados proponen un tratamiento empírico con antibióticos intravenosos adaptándolos luego a los cultivos. Según evolución clínica y paraclínica cambiar a vía oral. La duración del tratamiento de aproximadamente de 6 semanas⁽⁷⁾.

En nuestro medio el tratamiento antibiótico empírico

actualmente utilizado es la asociación de una cefalosporina de primera o segunda generación asociado a un aminoglucósido como gentamicina, cubriendo *S.aureus* meticilino resistente. Otra combinación utilizada es clindamicina con gentamicina y en los casos graves y/o sépticos se recomienda la asociación de clindamicina con vancomicina, luego se ajusta según germen y sensibilidad antibiótica^(8, 9, 10).

El tratamiento quirúrgico abierto se reserva para los casos con baja respuesta al tratamiento antibiótico y/o la presencia de abscesos peridurales con manifestación clínica neurológica.

CONCLUSIÓN

La artritis facetaria es una patología rara que muchas veces no se diagnóstica, por lo que hay que tener un alto índice de sospecha para evitar que pase desapercibida. Se debe tener en cuenta como diagnóstico diferencial de la espondilodiscitis y como causa de cojera febril en la infancia, se trata de una patología potencialmente grave de no mediar tratamiento. El tratamiento recomendado es antibioterapia intravenosa, inicialmente empírico cubriendo *S.aureus* meticilino resistente y luego ajustado según germen y sensibilidad antibiótica, reservándose el tratamiento quirúrgico para los que tienen mala respuesta al tratamiento antibiótico o con instalación de déficit neurológico.

Presentamos el caso de una niña de 5 años con diagnóstico de artritis facetaria L3-L4 a izquierda, no se identificó germen responsable, tratado inicialmente con antibióticos empíricos y que por mala evolución clínica requirió cirugía para drenaje. Completando 2 semanas de tratamiento antibiótico intravenoso y 4 de tratamiento vía oral, evolucionando a 5 años sin secuelas clínicas ni radiológicas.

REFERENCIAS BIBLIOGRÁFICAS:

1. Altaf F, Heran MKS, Wilson LF. Back pain in children and adolescents. *Bone Jt J*. 2014;96 B(6):717–23.
2. Halpin DS, Gibson RD. Septic arthritis of a lumbar facet joint. *J Bone Joint Surg Br*. 1987;69(3):457–9.
3. Muffoletto AJ, Ketonen LM, Mader JT, Crow WN, Hadjipavlou AG. Hematogenous pyogenic facet joint infection. *Spine (Phila Pa 1976)*. 2001;26(14):1570–6.
4. Heenan SD, Britton J. Septic arthritis in a lumbar facet joint: a rare cause of an epidural abscess. *Neuroradiology*. 1995;37(6):462–4.
5. Papaliadis DN, Roberts TT, Richardson NG, Lawrence JB. Spontaneous septic arthritis of the lumbar facet caused by methicillin-resistant *Staphylococcus aureus* in an otherwise healthy adolescent. *Am J Orthop (Belle Mead NJ)*. 2014;43(7):325–7.
6. Michel-Batôt C, Dintinger H, Blum A, Olivier P, Laborde F, Bettembourg-Brault I, et al. A particular form of septic arthritis: Septic arthritis of facet joint. *Jt Bone Spine*. 2008;75(1):78–83.
7. Saavedra-Lozano J, Falup-Pecurariu O, Faust SN, Girschick H, Hartwig N, Kaplan S, et al. Bone and Joint Infections. *Pediatr Infect Dis J*. 2017;36(8):788–99.
8. Zunino C, Vomero A, Pandolfo S, Gutiérrez C, Algorta G, Pérez MC, et al. Etiología y evolución de las infecciones osteo-articulares 2009-2015. Hospital Pediátrico del centro hospitalario Pereira Rossell, Uruguay. *Rev Chil Infectol*. 2017;34(3):235–42.
9. Romero María Cecilia, Mas Mariana, Giachetto Gustavo, Algorta Gabriela, Pérez María Catalina, Cúneo Alejandro et al. Etiología y presentación clínica de las infecciones osteoarticulares en niños hospitalizados en el Hospital Pediátrico del Centro Hospitalario Pereira Rossell 2003-2005. *Rev. Méd. Urug*. 2008;4(4):238-245.
10. Pandolfo S, Vomero A, Ambrosini M, Zunino C, Algorta G, Giachetto G. Características de las infecciones osteoarticulares por *Staphylococcus aureus* en niños hospitalizados. *Arch Pediatr Uruguay*. 2013;84(S1):S42--S47.
11. Ishibe M, Inoue M, Saitou K. Septic arthritis of a lumbar facet joint due to pyonex. *Arch Orthop Trauma Surg*. 2001;121(1–2):90–2.
12. Nishimura Y, Ishida H, Shin N, Mori K, Yoshihara T, Kasubuchi Y, et al. Streptococcus pneumoniae-associated arthritis of a lumbar facet joint in a 4-year-old boy. *Pediatr Int*. 2004;46(1):101–3.
13. Smida M, Lejri M, Kandara H, Sayed M, Ben Chehida F, Ben Ghachem M. Septic arthritis of a lumbar facet joint: Case report and review of the literature. *Acta Orthop Belg*. 2004;70(3):290–4.
14. Mas-Atance J, Gil-García MI, Jover-Sáenz A, Curià-Jové E, Jové-Talavera R, Charlez-Marco A, et al. Septic arthritis of a posterior lumbar facet joint in an infant: A case report. *Spine (Phila Pa 1976)*. 2009;34(13):465–8.
15. Prasad M, De Vere N. Spinal epidural abscess masquerading as an acute abdomen. *Pediatr Neurol (Internet)*. 2014;50(5):540–1. Available from: <http://dx.doi.org/10.1016/j.pediatrneurol.2014.01.034>
16. French R, Purushothaman B, Roysam GS, Lakshmanan P. Pediatric facet joint septic arthritis. *Spine J (Internet)*. 2015;15(7):1686–8. Available from: <http://dx.doi.org/10.1016/j.spinee.2015.02.006>
17. Le Hanneur M, Vidal C, Mallet C, Mazda K, Ilharreborde B. Unusual case of paediatric septic arthritis of the lumbar facet joints due to Kingella kingae. *Orthop Traumatol Surg Res (Internet)*. 2016;102(7):959–61. Available from: <http://dx.doi.org/10.1016/j.otsr.2016.05.019>
18. García-Mata S, Hidalgo-Ovejero. Acute haematogenous septic arthritis of a lumbar facet joint in an otherwise healthy adolescent. *An Sist Sanit Navar*. 2019;42(2):221–5.

Nota del editor: El editor responsable por la publicación de este trabajo es Gabriela Algorta.

Nota Conflicto de Intereses: Los autores declaran no tener ningún conflicto de intereses. Declaran además no haber percibido remuneración de ningún tipo por el desarrollo de este trabajo.

Nota de contribución autorial: Dr. Martín Espiga: Conceptualización, investigación, escritura y revisión. Dra. Patricia Curbelo: Investigación y escritura. Prof. Agdo. Dr. Claudio Silveri: Supervisión y validación. Prof. Dra. María Elena Pérez: Supervisión y validación.

Nota de disponibilidad de datos: Los datos no están disponibles públicamente debido a restricciones éticas y de privacidad del paciente, pero pueden solicitarse al autor principal.