

Prostaciclina inhalatoria en la hipertensión pulmonar persistente del recién nacido

Dres. Graciela Rodríguez ¹, Anaela Ferrari ¹, Raquel Pérez ¹, Miguel Martell ², Lic. Marisa Burgueño ³

1. Neonatólogas. Ex Asistentes de la Cátedra de Neonatología del Hospital de Clínicas.

2. Neonatólogo. Ex Profesor de la Cátedra de Neonatología del Hospital de Clínicas.

3. Licenciada en Psicología. Servicio de Neuropediatría del Centro Hospitalario Pereira Rossell, policlínica de seguimiento de prematuros. Hospital de Clínicas. CTI Neonatal.

Agradecemos al Departamento Básico de Neonatología por su aporte en el modelo animal.

Fecha recibido: 8 de agosto de 2006.

Fecha aprobado: 22 de agosto de 2006.

Resumen

La hipertensión pulmonar persistente del recién nacido es debida a un retardo en la disminución de las resistencias pulmonares después del nacimiento. Puede causar severa hipoxia por cortocircuito de izquierda a derecha.

Se han ensayado diferentes estrategias terapéuticas para producir vasodilatación pulmonar. El óxido nítrico es el tratamiento de elección, aunque en la mayoría de los centros de cuidado intensivo neonatal de Uruguay no se encuentra disponible, por lo que estos pacientes requieren ser trasladados. Frecuentemente el cuadro es de tal gravedad que son necesarias otras medidas para lograr mejores condiciones de traslado.

El objetivo de este trabajo es mostrar que las prostaciclina inhalatoria son una alternativa terapéutica en el manejo de la hipertensión pulmonar persistente.

Se presentan dos casos clínicos de recién nacidos de término que desarrollaron hipertensión pulmonar severa. Ambos se trataron con ventilación mecánica, hiperventilación, alcalinoterapia e inotrópicos, sin obtener mejoría del cuadro clínico. Ante la gravedad extrema y sin posibilidades inmediatas de traslado ambos se trataron con prostaciclina por vía endotraqueal, a uno por nebulización continua y al otro mediante bolos. Se logró en ambos un aumento inmediato de la oxigenación, permitiendo su estabilización y traslado a un centro especializado donde recibieron óxido nítrico y luego sildenafil vía oral previo al destete. Evolucionaron sin complicaciones, comprobándose posteriormente un desarrollo mental y psicomotor normal.

También se presenta un modelo suino en el que se provoca hipertensión pulmonar y se trata con prostaciclina inhalatoria y óxido nítrico.

Palabras clave: HIPERTENSIÓN PULMONAR-terapia

EPOPROSTENOL-uso terapéutico

ÓXIDO NÍTRICO-uso terapéutico

INHIBIDORES DE FOSFODIESTERASA

-uso terapéutico

RECIÉN NACIDO

Summary

Newborn persistent pulmonary hypertension is due to a delay in the reduction of the pulmonary resistance after birth. It can cause severe hypoxia caused by a left - right shunt.

Different therapeutic strategies have been tested to produce vasodilation. Nitrous oxide is the selected treatment but in most neonatal intensive care centers is not available so these patients need to be resettled. Usually the disease is so severe that other treatments are necessary to manage and stabilize them, before taking them to another place.

The aim of this work is to show that inhaled prostacyclins are an alternative therapy.

Two cases of term newborns that developed severe pulmonary hypertension are presented. Both have been treated with hyperventilation, alkalis, and inotropics without improvement. Due to the impossibility of traveling and their extreme gravity prostacyclins were administered endotracheally, one of them by continuous nebulization and the other by bolus. An immediate increase of the oxygenation was achieved in both, allowing their stabilization and travel to a specialized center where they received nitric oxide and oral sildenafil before weaning. They evolved without complications with normal mental and motor development.

A piglet model in which pulmonary hypertension is induced and is later treated with inhaled prostacyclins and nitric oxide is also presented.

Key words: HYPERTENSION, PULMONARY–therapy
EPOPROSTENOL–therapeutic use
NITRIC OXIDE–therapeutic use
PHOSPHODIESTERASE INHIBITORS
–therapeutic use
INFANT, NEWBORN

Introducción

La hipertensión pulmonar persistente (HPP) del recién nacido es causada por falla en el normal descenso de las resistencias pulmonares después del nacimiento, con la consiguiente alteración de la relación ventilación – perfusión. Esto determina hipoxemia que puede ser severa ⁽¹⁻³⁾. El diagnóstico se confirma mediante ecocardiograma con Doppler, donde puede verse el cortocircuito de derecha a izquierda a través del foramen oval y del ductus arterioso y puede estimarse la presión pulmonar.

Se han ensayado diferentes estrategias terapéuticas para lograr vasodilatación pulmonar como hiperventilación asociada a alcalinización e inotrópicos, óxido nítrico, sildenafil y prostaciclina inhalatoria ⁽⁴⁻⁷⁾.

Si bien el óxido nítrico inhalado es el tratamiento de elección, ya que es un vasodilatador pulmonar específico, no está disponible en todos los centros y algunos recién nacidos no responden a él ^(6,8,9).

Las prostaciclina son derivadas del ácido araquidónico, sintetizadas en el endotelio vascular. Estimulan la adenilciclase en el músculo liso vascular, aumentan el AMPc intracelular y producen vasodilatación. Tienen una vida media corta de 2 a 3 minutos por hidrólisis espontánea, por lo que deben administrarse repetidamente o en forma continua. Su estabilidad aumenta al ser disueltas en soluciones alcalinas. Pueden ser administradas por vía intravenosa o inhalatoria. La vía intravenosa no es de uso habitual porque produce descenso de la PA ⁽⁷⁻¹⁰⁾.

El objetivo de esta presentación es mostrar que las prostaciclina inhaladas son una herramienta terapéutica adecuada para el tratamiento de la hipertensión pulmonar persistente del recién nacido.

Se presentan dos casos clínicos de recién nacidos de término con HPP severa tratados con prostaciclina (Epoprostenol Sodium, FLOLAN[®], Glaxo SmithKline) disueltas en el diluyente original: buffer de glicina pH 10. Para la evaluación del desarrollo se usó la prueba de Bayley ⁽¹¹⁾.

También se presenta un modelo experimental en porcino donde se induce HPP mediante L-nitroarginina por vía intravenosa ⁽¹²⁾ y luego se logra su mejoría con la administración de prostaciclina inhalatoria y óxido nítrico.

Caso 1

Fecha de nacimiento: 3 de diciembre de 2003.

Madre de 35 años, sana, tercigesta. Embarazo bien controlado, rotura de membranas de 9 horas con líquido amniótico meconial. Se realiza inducción farmacológica del parto con oxitocina. Después de 6 horas de inducción no se obtiene respuesta, por lo que se realiza cesárea.

Recién nacido de sexo masculino, 40 semanas de edad gestacional, peso 3070 g, Apgar 6/9, pH de arteria umbilical 7,22 y BE -8,0. Se aspira meconio de vía aérea. Instala un síndrome de dificultad respiratoria con polipnea de 60-70 pm, requiere aumento progresivo de la FiO₂ para mantener saturación mayor de 90%. La radiografía de tórax no muestra elementos patológicos, la aereación pulmonar es normal. A las 4 horas, ante hipoxemia mantenida, se conecta a asistencia ventilatoria mecánica, se administran inotrópicos y sedación con Fentanyl. Se realiza cateterismo umbilical arterial y venoso con registro continuo de presión arterial invasiva. Hemograma normal, PCR negativa. Se hace hemocultivo y se comienzan antibióticos: ampicilina y gentamicina. Se mantiene estabilizado con un índice de oxigenación (IO) entre 8 y 12. A las 60 horas de vida presenta un deterioro severo que no mejora con carga de volumen, bicarbonato de sodio y aumento de inotrópicos.

El ecocardiograma muestra hipertensión pulmonar significativa con fracción de acortamiento del 41%. Se ventila con alta frecuencia durante 20 minutos sin cambios.

No existían elementos clínicos de infección y el hemocultivo fue negativo.

Ante gravedad extrema con pO_2 de 22 mmHg, saturaciones de 50% e IO de 40,7 se decide el tratamiento con prostaciclina. Se administra en nebulización continua una solución conteniendo 10 $\mu\text{g/ml}$ de prostaciclina. La saturación aumenta inmediatamente de la administración, manteniéndose por encima de 80% (figura 1). Dado que el niño continuaba con los mismos requerimientos de prostaciclina, después de 7 horas se traslada al Instituto de Cardiología Infantil para la administración de óxido nítrico, que se realiza durante 12 horas y se administra sildenafil vía oral. Se extuba a las 132 horas de vida.

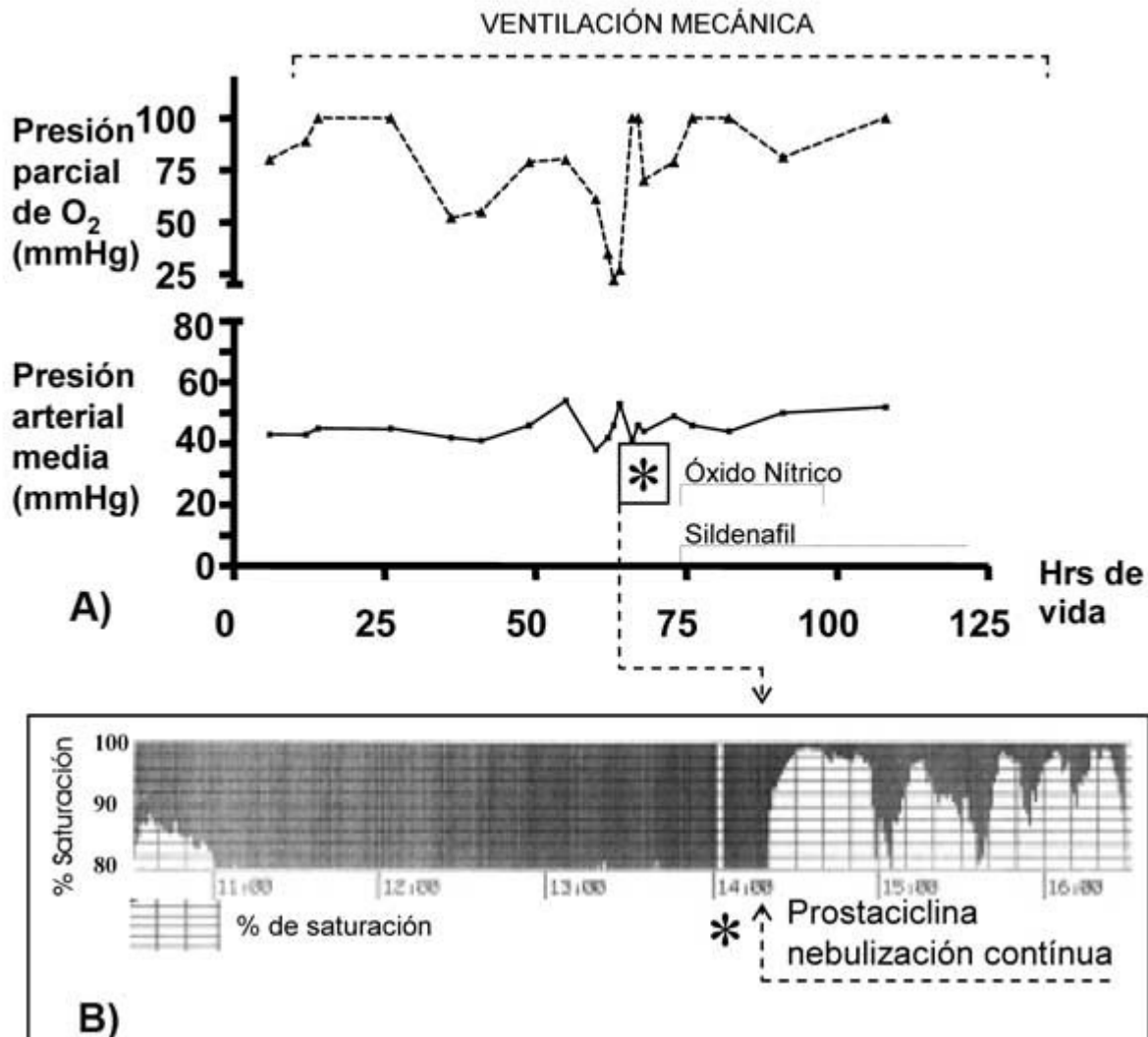


Figura 1. A) Se muestran los valores de pO_2 , presión arterial media y la administración de vasodilatadores pulmonares hasta la recuperación del neonato y el tiempo de ventilación mecánica. A las 60 horas de vida tiene una caída de la pO_2 severa. La administración de prostaciclina mejora la pO_2 y produce un leve y breve descenso de la PAM. B) Registro de la saturación durante la administración de prostaciclina en nebulización continua en el circuito del respirador. La zona clara indica el porcentaje de saturación. El límite entre la zona clara y oscura señala el nivel de saturación. Se observa una mejoría inmediata de la saturación, que se mantiene siempre por encima de 80%. Las caídas de la saturación son producidas por la preparación de la nebulización y aspiración de secreciones endotraqueales.

En la evolución se destaca un buen crecimiento y desarrollo. Caminó a los 9 meses. A los 2 años y 2 meses es evaluado mediante la escala de Bayley de desarrollo infantil (BSID) constatándose un índice de desarrollo mental (IDM) = 99 y un índice de desarrollo psicomotor (IDP) = 98, ambos dentro de los parámetros normales (100 ± 15)

Caso 2

Fecha de nacimiento: 10 de agosto de 2004.

Madre de 24 años, sana, primigesta. Embarazo bien controlado, rotura espontánea de membranas de 14 horas, líquido

amniótico claro. Inducción farmacológica del parto con oxitocina que termina en cesárea de urgencia por elementos de sufrimiento fetal agudo.

Recién nacido de sexo masculino, 41 semanas de edad gestacional, peso 3.440 g, Apgar 2/6, pH de arteria umbilical 7,16 y BE -9,6.

Instala una dificultad respiratoria temprana y progresiva, se administra oxígeno con carpa cefálica con FiO_2 de 40%, que requiere aumento progresivo para mantener saturación mayor de 90%. No acidosis, hemograma normal, PCR negativa. Se comienza con antibióticos: ampicilina y gentamicina. El ecocardiograma muestra una HPP severa y la radiografía de tórax pulmones hiperclaros. El hemocultivo fue negativo.

A las 40 horas de vida, ante hipoxemia progresiva, se conecta a asistencia ventilatoria mecánica, se administra dopamina y sedación con fenobarbital y Fentanyl. En la evolución presenta deterioro con hipoxemia extrema y un IO de 53, por lo que se decide el tratamiento con prostaciclina mediante bolos endotraqueales de 50 ng/kg, que se repiten cuando la saturación cae a 80-85%. La duración del efecto del bolo fue de 30-40 minutos (figura 2).

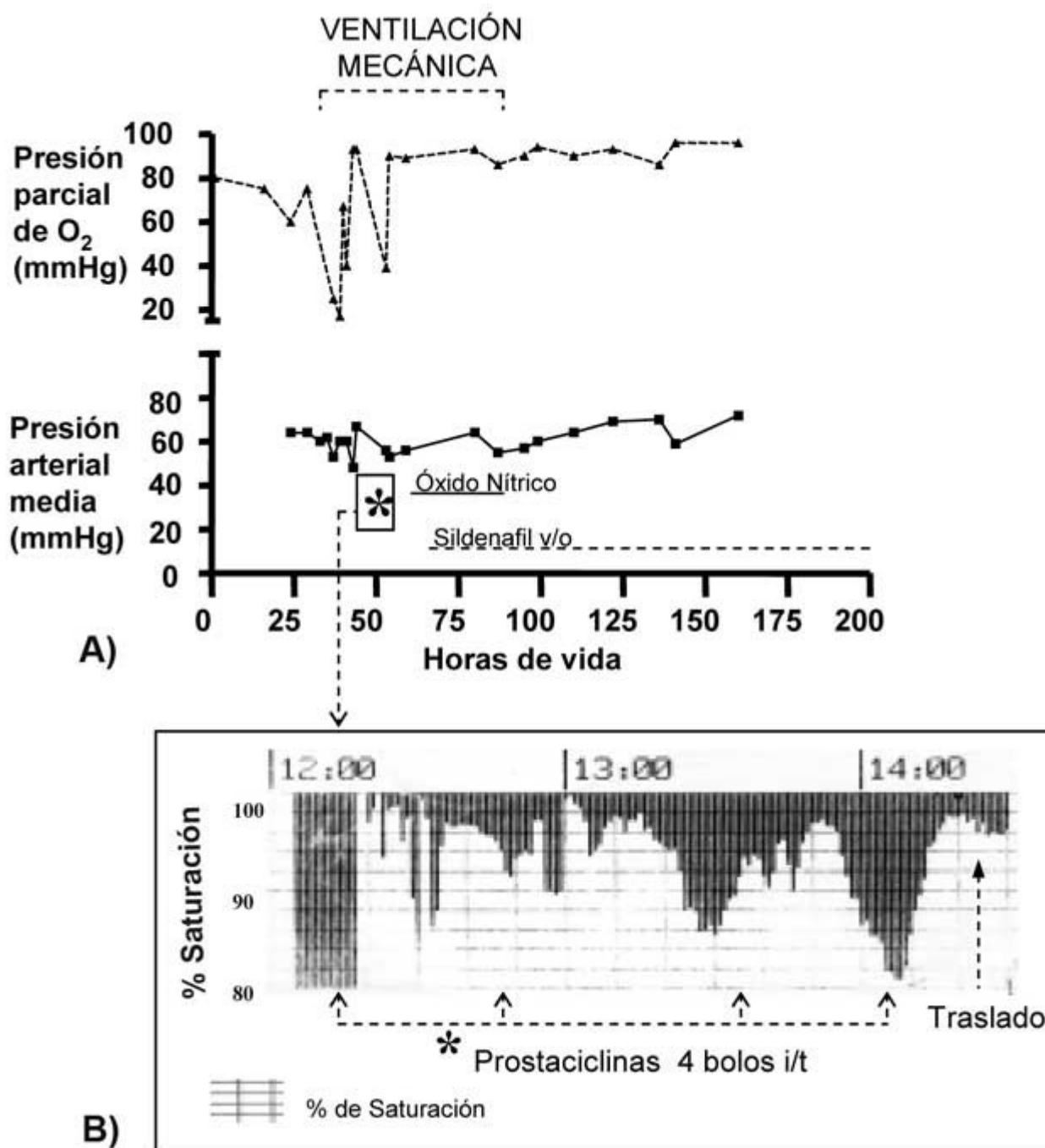


Figura 2. A) Se muestran las mismas variables que la figura 1. La presión parcial de oxígeno mejora con la administración de prostaciclina en bolo intraqueal. B) La respuesta es inmediata a su administración. El bolo se repitió cuando cayó la saturación, entre los 30 y 40 minutos.

Se traslada al Instituto de Cardiología Infantil, donde recibe óxido nítrico por 20 horas y sildenafil vía oral. Se extuba a las 92 horas de vida.

Presenta buena evolución posterior. Caminó a los 10 meses. A los 19 meses es valorado mediante la escala de Bayley de desarrollo infantil (BSID) constatándose un IDM = 91 y un IDP = 90 ambos dentro de los parámetros normales (100 ± 15).

Modelo porcino

En un cerdo recién nacido, anestesiado y traqueostomizado, en asistencia ventilatoria mecánica, se cateteriza arteria femoral, pulmonar y vena yugular. Se induce hipertensión pulmonar por administración de L-nitroarginina ^(12,13). Se mide la presión pulmonar y sistémica en forma invasiva. Se administran prostaciclina inhalatorias mediante bolos intratraqueales logrando una disminución de la presión media de la arteria pulmonar (PMAP) que se mantiene entre 11 y 20 minutos, pero lentamente tiende a volver a las cifras previas. La presión arterial sistémica no se modifica. Posteriormente se administra óxido nítrico a 17 ppm, produciendo una caída de la presión arterial pulmonar que se mantuvo mientras duró su administración (figura 3).

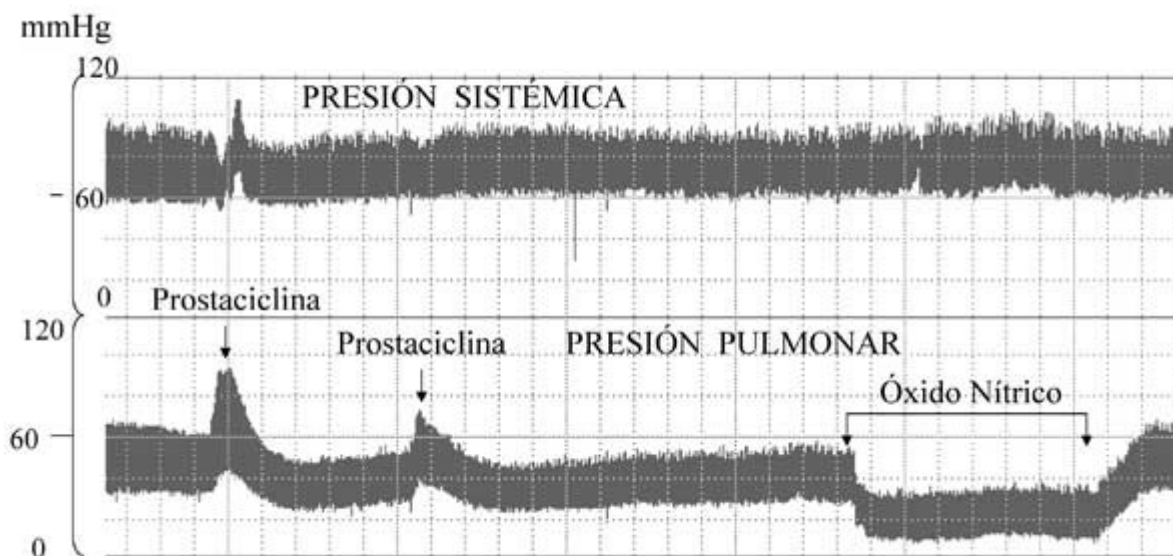


Figura 3. Evolución de la presión sistémica y pulmonar con la administración de prostaciclina y óxido nítrico. Se observó que la desconexión que se realiza para administrar el fármaco agrava la hipertensión pulmonar por hipoxia. Gentileza del Departamento básico de Neonatología. Hospital de Clínicas.

Resultados

La administración de prostaciclina determinó en ambos recién nacidos un aumento inmediato de la saturación de oxígeno: en el caso 1 de 58 a 97-98% y en el caso 2 de 40 a 96%. Se logró mantener la saturación por encima de 80 en ambos. El IO bajó de 40,7 a 10,5 en el caso 1 y de 53 a 13,4 en el caso 2. La presión arterial sistémica presentó en ambos casos un descenso transitorio entre 4 a 11 mmHg inmediatamente que se comenzó con la administración pero luego se mantuvo en cifras normales.

En ambos casos se trasladaron ventilados con AMBU sin registrarse episodios de hipoxia.

Ambos mejoraron con la administración de óxido nítrico y sildenafil vía oral previo al destete, y fueron dados de alta con un examen físico normal.

En la evolución presentaron un buen crecimiento y desarrollo, sin presentar complicaciones neurológicas, pulmonares ni de otro tipo.

En el modelo porcino la presión media de la arteria pulmonar descendió un 17% con la administración de prostaciclina y un 56% con el óxido nítrico. El descenso se mantuvo mientras duraba su acción.

Discusión

Los dos casos clínicos y el modelo suino presentaban una HPP severa que mejoró notoriamente con la administración de prostaciclina inhalatoria.

Es un tratamiento de fácil aplicación que no requiere gran tecnología ni adiestramiento del personal, puede ser utilizado previo y durante el traslado y no se vieron efectos indeseados.

Se destaca que ambos recién nacidos se encontraban en extrema gravedad, ante una muerte inminente, con episodios de hipoxia severa, incluso en el caso 2 acompañado de bradicardia. Este tratamiento no sólo permitió su estabilización y traslado, sino que evitó el desenlace fatal. Estos resultados coinciden con lo publicado por Nelly⁽⁸⁾ y Bindl⁽¹⁴⁾. La caída transitoria de la presión sistémica podría explicarse porque antes de la administración de prostaciclina había una hipoxemia, como muestran las figuras 1 y 2. Al mejorar la oxigenación, la presión vuelve a valores normales mientras se continúa la administración del fármaco. Con respecto al modelo experimental, se muestran dos hechos importantes: uno es que la administración intratraqueal de un fármaco exige una desconexión y esto agrava transitoriamente la presión pulmonar y en segundo lugar el óxido nítrico es mucho más efectivo en disminuir la presión pulmonar.

Es importante destacar el control del crecimiento y desarrollo en estos niños con patologías que cursan con episodios de hipoxia severa y en quienes se administran fármacos cuyo uso no es habitual en el período neonatal como son las prostaciclina y el sildenafil. Hasta la edad evaluada ninguno de los dos niños ha tenido alteraciones del desarrollo motor ni mental.

Se concluye que la administración de prostaciclina por vía inhalatoria es una alternativa terapéutica que abre nuevas puertas en el tratamiento de la hipertensión pulmonar persistente del recién nacido, y que debería estar disponible en todas las unidades neonatales, en especial en aquellas que no cuentan con óxido nítrico.

Referencias bibliográficas

1. **Martin R, Sosenko I, Bancalari E.** Problemas Respiratorios. En: Klaus M, Fanaroff A. Cuidados del Recién Nacido de Alto Riesgo. 5 ed. Philadelphia: McGraw-Hill Interamericana, 2002; 9: 268-305.
2. **Ballard R, Hansen Th, Corbet A.** Respiratory Failure in the Term Infant. En: Taush W, Ballard R, Gleason Ch. Avery's Diseases of the Newborn. 8 ed. Philadelphia: Elsevier Saunders, 2005; 48: 705-22.
3. **Dakshinamurti S.** Pathophysiologic Mechanisms of Persistent Pulmonary Hipertension of the Newborn. *Pediatr Pulmonol* 2005; 39: 492-503.
4. **Bonino A, Morales M, Martinotti M, Bustos R.** Sildenafil: ¿una alternativa para el tratamiento de la hipertensión persistente? *Arch Pediatr Urug* 2005; 76: 130-4.
5. **Baquero H, Soliz A, Neira F, Venegas NE, Sola A.** Oral sildenafil in infants with persistent pulmonary hypertension of the newborn: a pilot randomized blinded study. *Pediatrics* 2006; 117: 1077-83.
6. **Kinsella J, Abman S.** Clinical approach to inhaled nitric oxide therapy in the newborn with hypoxemia. *J Pediatr* 2000; 136: 717-26.
7. **Porta N, Steinhorn R.** Nitric Oxide and Alternative Pulmonary Vasodilators. En: Spitzer A. Intensive Care of the Fetus and Neonate. 2 ed. Philadelphia: Elsevier Mosby, 2005; 39: 577-86.
8. **Kelly L, Porta N, Goodman D, Carroll C, Steinhorn R.** Inhaled prostacyclin for term infants with persistent pulmonary hypertension refractory to inhaled nitric oxide. *J Pediatr* 2002; 141: 830-2.
9. **De Jaegere A, Van den Ander J.** Endotracheal instillation of prostacyclin in preterm infants with persistent pulmonary hypertension. *Eur Respir J* 1998; 12: 932-4.
10. **Zobel G, Dacar D, Rodl S, Friehs I.** Inhaled Nitric Oxide versus Inhaled Prostacyclin and Intravenous versus Inhaled Prostacyclin in Acute Respiratory Failure with Pulmonary Hypertension in Piglets. *Pediatr Res* 1995; 38: 198-204.
11. **Bayley N.** Bayley scales of infant development. 2 ed. San Antonio Psychological Corporation, 1993.
12. **Fineman JR, Heymann MA, Soifer SJ.** N omega-nitro-L-arginine attenuates endothelium-dependent pulmonary vasodilation in lambs. *Am J Physiol* 1991; 260 (4 Pt 2): H1299-306.
13. **Etches P, Finer N, Barrington K, Graham A.** Nitric oxide reverses acute hypoxic pulmonary hypertension in the newborn piglet. *Pediatr Res* 1994; 35: 15-9.
14. **Bindl L, Fahnenstich H, Peukert U.** Aerosolised prostacyclin for pulmonary hypertension in neonates. *Arch Dis Child* 1994; 71: F214-16.

Correspondencia: Dr. Miguel Martell
Av. Italia 2731 ap 601. Montevideo, Uruguay
E-mail: migale@multi.com.uy