

Endocarditis infecciosa sobre válvula tricúspide sin factores predisponentes asociados: a propósito de un caso

Dres. Luis E. Pedrozo ¹, Alejandro Franco ¹, Amanda Menchaca ², Dante Picarelli ³

1. Pediatra de guardia de la Unidad de Cuidados Intensivos de Recién Nacidos y Niños. Hospital Regional Salto.

2. Médico Supervisor de la Unidad de Cuidados Intensivos de Recién Nacidos y Niños. Hospital Regional Salto.

3. Cirujano Jefe, Cirugía Cardíaca de Niños, Centro Cardiológico Americano.

Unidad de Cuidados Intensivos de Recién Nacidos y Niños. Hospital Regional Salto. Ministerio de Salud Pública. Unidad de Cardiopatías Congénitas. Centro Cardiológico Americano. Montevideo. Uruguay.

Fecha recibido: 13 de marzo de 2006

Fecha aprobado: 28 de agosto de 2006.

Resumen

La endocarditis infecciosa sobre válvula tricúspide en niños con corazón normal y sin antecedentes patológicos constituye una enfermedad rara, cuyo diagnóstico es difícil, pero con una incidencia que ha aumentado en las últimas décadas. Presentamos el caso clínico de un niño de 11 años, sin factores predisponentes para endocarditis, en quien se realizó diagnóstico de endocarditis infecciosa de válvula tricúspide a Staphylococcus aureus complicada con embolia séptica pulmonar. Recibió tratamiento quirúrgico conservador en la etapa activa de la enfermedad por haber presentado reiteración de embolia pulmonar clínicamente evidente y características ecocardiográficas de la vegetación que sugerían alta probabilidad de nuevos eventos embólicos y falla en la respuesta al tratamiento antibiótico adecuado.

Palabras clave: ENDOCARDITIS BACTERIANA

-cirugía

VÁLVULA TRICÚSPIDE-cirugía

ENFERMEDADES DE LAS

VÁLVULAS CARDÍACAS-cirugía

Summary

Infective endocarditis on a normal tricuspid valve in children without pathology constitute a rare disease with a difficult diagnosis but with an increasing incidence in the last decades. A clinical case of an eleven year old child without predisposing factors for endocarditis, in whom the diagnosis of Staphylococcus aureus infective endocarditis on tricuspid valve complicated with pulmonary septic emboli is presented. Conservative surgical treatment in the active phase of the disease was necessary because of the recurrent episodes of pulmonary emboli clinically evident and because of the ecocardiographic features suggesting high probability of new embolic events and failure of the antibiotic treatment.

Key words: ENDOCARDITIS, BACTERIAL-surgery

TRICUSPID VALVE-surgery

HEART VALVE DISEASES-surgery

Introducción

La endocarditis infecciosa (EI) en niños es una enfermedad relativamente poco frecuente, sin embargo su incidencia ha ido en aumento en las últimas décadas. Se produjo un cambio en su epidemiología, características clínicas, gérmenes causales y población afectada, en gran parte a causa de nuevos factores predisponentes. La fiebre reumática ha disminuido su importancia como condición previa, mientras que el mayor riesgo lo presentan aquellos niños con cirugía correctiva o paliativa de cardiopatías congénitas; solamente del 8 al 10% de los niños con EI no presentan anomalías estructurales cardíacas u otro

factor de riesgo ^(1,2).

La EI sobre lado derecho del corazón abarca del 5 al 10% de todas las EI en todos los grupos etarios. El compromiso de válvula tricúspide nativa sin cardiopatía malformativa asociada es una patología rara, pero es bien conocida como una infección de los adultos jóvenes adictos a drogas intravenosas en quienes de un 34 a 60% de las endocarditis comprometen la tricúspide^{3,4}. En la población pediátrica se presenta con mayor frecuencia en la etapa neonatal vinculada a procedimientos invasivos con cateterismos endovenosos ^(1,5).

Cuando se presenta en niños con ausencia de factores predisponentes, dada la habitual ausencia de signos a nivel cardiovascular central, existe una gran dificultad diagnóstica que requiere un alto grado de sospecha para su confirmación cumpliendo el ecocardiograma un rol fundamental siendo, además, uno de los pilares para decidir la indicación de tratamiento quirúrgico.

El objetivo de este artículo es describir el caso de un paciente de 11 años con diagnóstico de endocarditis infecciosa sobre válvula tricúspide nativa sana sin factores predisponentes conocidos y enfatizar el manejo médico quirúrgico realizado en ese caso.

Caso clínico

Escolar de 11 años. Buen crecimiento y desarrollo. Bien inmunizado. Sin antecedentes patológicos personales a destacar, niega uso de drogas intravenosas, nunca internaciones. Ingres a sala de pediatría por síndrome toxoinfeccioso de 5 días de evolución, dado por fiebre de hasta 40°C axilar y marcada adinamia, con mialgias intensas en reposo y a la movilización. En sala persiste febril (hasta 40°C axilar), artromialgias y postración, agregando tos seca y dolor tipo puntada de lado en hemitórax izquierdo, el estudio radiológico (figura 1) muestra imagen compatible con derrame pleural. Se inicia penicilina G cristalina IV a 400.000 UI/kg/día. En los días siguientes mantiene fiebre alta en picos, estado de postración con gran repercusión general, agrega ictericia de tipo colestásico y mayor compromiso respiratorio, por lo que ingresa a la unidad de cuidados intermedios (CI) a los 7 días de internación. Al ingreso a la misma se destaca: febril, ictericia generalizada, recibe oxígeno por catéter nasal, frecuencia respiratoria 36 pm, saturación 98%. Frecuencia cardíaca 115 pm, presión arterial: 91/65/40, pulsos llenos, tiempo de recoloración 1 s. Palidez cutáneo mucosa. Artromialgias intensas con dolor a la movilización, estado de postración. Al examen pleuropulmonar: síndrome en menos en base de hemitórax izquierdo con tubo de drenaje de tórax constatándose gasto de líquido serohemático. Cardiovascular: no frémits, ritmo regular de 115 pm, tonos bien golpeados, no soplos. No edemas de miembros inferiores. No ingurgitación yugular, ni reflujo hepatojugular. Hepatomegalia regular con franco aumento de la consistencia. A nivel de miembros inferiores: lesiones de impétigo evolucionadas en etapa de cicatrización. Resto del examen normal. Paraclínica al ingreso: pH 7,45, pCO₂ 37,8, pO₂ 71 venosa, HCO₃ 25, BE 1,8, saturación 95%. Hematocrito: 25%, hemoglobina: 8,9 g/dl, glóbulos blancos: 19.400 elementos/mm³, 92% de granulocitos, plaquetas: 163.000 elementos/mm³. VES: 145 mm 1a. hora. Urea: 57 mg/dl, creatinina: 0,68 mg/dl. Bilirrubina total: 7,2 mg/dl, directa: 6,5 mg/dl, TGO: 28 UI/l, TGP: 27 UI/l.

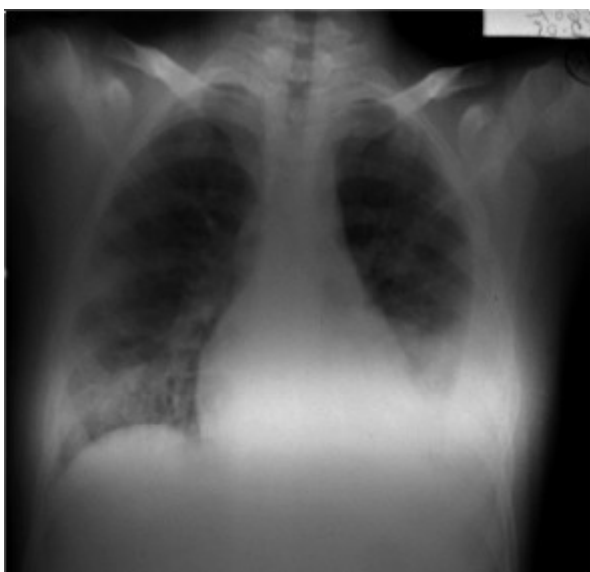

Figura 1. Estudio radiológico de tórax de frente.

Ecocardiograma: a nivel de valva septal de tricúspide imagen sobre cara auricular de 1,26 cm de diámetro mayor y 0,7 cm de diámetro menor; con 0,86 cm² de área, móvil, compatible con vegetación endocárdica que genera insuficiencia valvular leve (figura 2). Con diagnóstico de EI sobre válvula tricúspide complicada con derrame pleural secundario a embolia pulmonar séptica se inicia triple plan antibiótico con vancomicina + amikacina + penicilina, hasta el día 3 cuando se obtienen los resultados de los hemocultivos seriados (uno cada 24 h): *Staphylococcus aureus* meticilino sensible en tres muestras. Posteriormente se ajusta antibioticoterapia según sensibilidad iniciando cefuroxime 150 mg/kg/día. A los 10 días de

tratamiento persiste febril (hasta 39°C axilar) presentando dolor tipo puntada de lado y síndrome en menos en tercio inferior de hemitórax derecho que se interpreta como reiteración de embolia pulmonar séptica. Los hemocultivos obtenidos a los 5 y 6 días de evolución en CI persistían positivos para *Staphylococcus aureus* meticilino sensible.

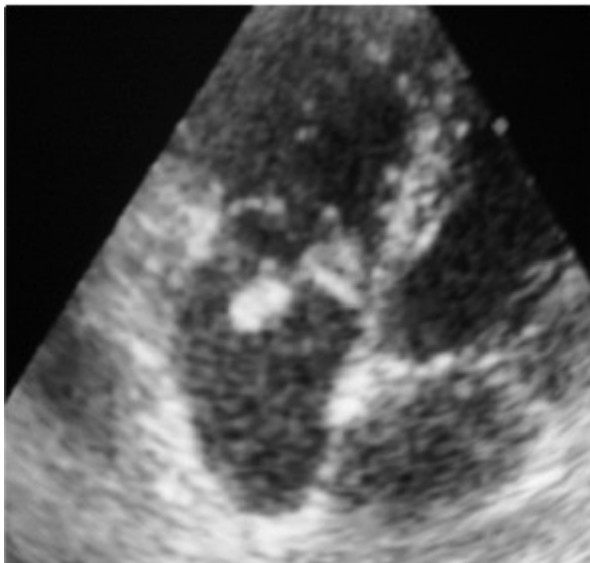


Figura 2. Ecocardiograma bidimensional que muestra vegetación a nivel de valva septal de tricúspide sobre cara auricular de 1,26 cm de diámetro mayor y 0,7 cm de diámetro menor, con 0,86 cm² de área.

Controles ecocardiográficos

- 1-10 días de tratamiento: vegetación móvil pedunculada de 1,53 cm de diámetro mayor y 0,72 cm de diámetro menor sobre cara auricular de valva septal tricúspide, con implantación firme de amplia motilidad.
- 2-17 días de tratamiento: vegetación de 1,47 cm de diámetro mayor y 0,82 cm de diámetro menor, área de 0,85 cm², pedunculada de amplia movilidad que se desplaza desde aurícula derecha a ventrículo derecho con engrosamiento de valva septal, genera insuficiencia valvular leve. Sin masas intracavitarias libres.

Frente a ecocardiogramas seriados que muestran vegetación de gran tamaño y amplia movilidad a pesar del tratamiento antibiótico apropiado, con riesgo de nuevas embolias con mayor gravedad, se refiere el paciente para tratamiento quirúrgico siendo intervenido a los 21 días del tratamiento médico. Procedimiento operatorio: con corazón latiendo en normotermia se realiza clampeo de venas cavas. Atriotomía paralela al surco A-V, a través de la misma se observa vegetación que ocupa toda la valva septal de la tricúspide. Encima de la misma se observa otra vegetación pediculada y móvil de 17 mm de diámetro. Pequeñas vegetaciones en borde atrial y libre de valva anterior en zona de posición con valva septal. Resección de valva septal dejando un margen de 2 mm en forma de marco donde se fijó parche romboidal de pericardio autólogo no tratado con surget de prolene 8 ceros. Estado con sangre siendo satisfactoria la continencia. Cultivo de biopsia de material quirúrgico: negativo.

Luego de completar tratamiento antibiótico (total de 6 semanas) se otorga alta con buena evolución clínica, sin complicaciones y controles ecocardiográficos, que confirman la ausencia de lesiones residuales significativas.

Discusión

La incidencia de EI sobre válvula tricúspide ha aumentado, una revisión de la literatura permite identificar los motivos que explican este comportamiento: 1) el aumento de la sobrevivencia de los pacientes con cardiopatías congénitas; 2) el amplio uso de catéteres venosos centrales; 3) en los adultos jóvenes, la adicción a drogas intravenosas ^(1,5,6). Sin embargo, el compromiso aislado de válvula tricúspide en un paciente sin condiciones predisponentes es muy poco frecuente, constituyendo una rareza clínica y el diagnóstico reviste alto grado de dificultad.

En nuestro caso el diagnóstico se realizó a los 7 días de asistencia pudiendo considerarse un hallazgo dado que el estudio ecocardiográfico se solicitó en el marco de la valoración del cuadro infeccioso grave que presentaba el paciente; la ausencia de antecedentes patológicos asociados con factores de riesgo sumado a las características clínicas predominantes desviaban los planteos diagnósticos. A nivel cardiovascular central no se encontraba ningún signo que implicara al endocardio como eje del proceso infeccioso; la afección pleuropulmonar dominaba el cuadro clínico y enmascaraba la entidad nosológica real. Esta combinación dada por el toque silente del corazón derecho y las embolias sépticas pulmonares, que pueden ser reiteradas, son típicas como forma de presentación y algunos autores señalan que la presencia de eventos pulmonares recurrentes, anemia y microhematuria (ausente en nuestro caso) configuran el denominado “síndrome tricuspídeo”, y obligan a pensar en la EI tricuspídea ^(3,4). A nivel sistémico la postración y artromialgias intensas son manifestaciones que se observan como forma de presentación inicial de la endocarditis y su intensidad puede ser similar a la observada en las enfermedades reumáticas ⁽⁷⁾.

De acuerdo a los criterios modificados de Duke nuestro caso se trataba de una EI definida dado que cumplía dos criterios mayores ⁽⁸⁾: 1) hemocultivo positivo para un microorganismo típico (*Staphylococcus aureus*) en dos muestras separadas; 2) ecocardiograma positivo: masa intracardiaca oscilante sobre valva.

El *Staphylococcus aureus* ocupa el segundo lugar como agente etiológico de EI bacteriana en niños y generalmente es el germen aislado cuando no existen factores de riesgo asociados. Se produce una bacteriemia cuyo origen más frecuente es la piel, pero también pueden ser pulmón, hueso o partes blandas y, dada la agresividad del germen, no es necesaria la existencia de un trombo estéril sobre endocardio para el desarrollo de endocarditis; las técnicas de biología molecular han identificado estructuras en la superficie del estafiloco y otros cocos Gram positivos que actúan como marcadores de virulencia y permitirían explicar la interacción de estas bacterias con el endotelio ^(1,9). En el caso que analizamos, las lesiones en miembros inferiores sugieren a la piel como origen de la bacteriemia. Se recomienda por parte de algunos autores que en todo paciente con hemocultivos seriados positivos para *Staphylococcus aureus* se indique un estudio ecocardiográfico, debido a que la incidencia de EI en este contexto es del 12%, sobre todo cuando es portador de una cardiopatía congénita o requirió de procedimientos invasivos ^(9,10). En los niños con diagnóstico de EI definida por *Staphylococcus aureus* la mortalidad puede alcanzar hasta un 40% ⁽¹⁰⁾.

El caso descrito requirió de tratamiento quirúrgico en la fase activa de la enfermedad (menos de 6 semanas de tratamiento antibiótico apropiado completadas) ⁽¹¹⁾. La indicación de cirugía estaba dada por la reiteración del episodio de embolia pulmonar y presentar una vegetación con alto grado de movilidad de gran tamaño que no disminuyó el mismo a pesar del tratamiento, características éstas que son altamente sugestivas de la posibilidad de nuevos eventos embólicos con mayor compromiso pulmonar. Di Salvo, en un estudio en adultos en el cual define a la EI con los criterios de Duke (usando ecocardiografía transesofágica), establece una correlación entre el tamaño y la movilidad de la vegetación y las posibilidades de eventos embólicos, obteniendo como resultado que con vegetaciones menores de 10 mm, de 10 a 15 mm y mayores de 15 mm, la frecuencia respectiva de eventos embólicos es del 26%, 42% y 70%. Para clasificar la movilidad de las vegetaciones se consideran las siguientes características: ausente, es sinónimo de movimiento no detectable; bajo, vegetación con base fija pero con borde libre móvil; moderado, vegetación pedunculada que se mantiene dentro de la misma cámara en el transcurso del ciclo cardíaco; severo, cuando existe una vegetación prolapsante que cruza el plano de coaptación de las valvas durante el ciclo cardíaco. Los eventos embólicos se presentaron con una frecuencia del 17%, 35% y 81% para bajos, moderados o altos grados de movilidad respectivamente ⁽¹²⁾. El hecho de que el trabajo de Di Salvo se basa en estudios ecocardiográficos transesofágicos no invalida la aplicación de sus resultados en niños dado que la ecocardiografía transtorácica es más sensible en la población pediátrica que en adultos para detectar y valorar vegetaciones, sobre todo cuando el paciente no presenta anomalías estructurales cardíacas ^(1,5).

La insuficiencia cardíaca progresiva moderada o severa y la persistencia de la infección a pesar de un tratamiento antibiótico adecuado son otras indicaciones frecuentes para tratamiento quirúrgico en la EI sobre válvula tricúspide que en el caso que nos ocupa no se presentaron ⁽¹¹⁾.

El objetivo del tratamiento quirúrgico de la EI sobre válvula tricúspide es erradicar la infección y restaurar la competencia valvular sin usar material protésico, para ello la cirugía temprana es de gran importancia para evitar daño local severo y complicaciones sistémicas, aun cuando el tratamiento antibiótico apropiado no se hubiera completado. Los procedimientos quirúrgicos conservadores con el uso de pericardio autólogo para la reparación de las valvas aseguran, en la mayoría de los casos, un tratamiento exitoso ^(6,11).

Conclusión

La endocarditis infecciosa puede presentarse en niños con corazón normal y sin factores de riesgo, debe ser descartada cuando se obtienen hemocultivos positivos en forma persistente para gérmenes que habitualmente se encuentran involucrados, pero sobre todo para *Staphylococcus aureus*, aun en el caso de que exista otra localización clara de la infección.

Se debe estar alerta a las indicaciones del tratamiento quirúrgico para evitar complicaciones sistémicas y daño local severo. La cirugía realizada en forma temprana brinda la posibilidad de un tratamiento conservador, evitando reemplazos valvulares y/o el uso de material protésico, lo que mejora el pronóstico y disminuye la morbimortalidad en forma significativa.

Referencias bibliográficas

1. **Ferrieri P, Gewitz M, Gerber M, Newburger J, Dajani As, Shulman ST, et al.** Unique features of infective endocarditis in childhood. *Circulation* 2002; 105: 2115-27.
2. **Liew WK, Tan TH, Wong KY.** Infective endocarditis in childhood: a seven year experience. *Singapore Med J* 2004; 45(11): 525-9.
3. **Nandakumar R, Govinda R.** Isolated tricuspid valve endocarditis in nonaddicted patients: a diagnostic challenge. *Am J Med Sci* 1997; 314: 207-12.

4. **Varona JF, Guerra JM.** Endocarditis infecciosa aislada de la válvula tricúspide en no adicto a drogas y sin cardiopatía previa predisponerte. *Rev Esp Cardiol* 2004; 57(10): 993-6.
5. **Milazzo AS, Li JS.** Bacterial endocarditis in infants and children. *Pediatr Infect Dis J* 2001; 20(8): 799-801.
6. **Carozza A, Renzulli A, De Feo M, Ismeno G, Della Corte A, Dialetto G, et al.** Tricuspid repair for infective endocarditis. *Tex Heart Inst J* 2001; 28: 96-101.
7. **Llinas L, Harrington T.** Musculoesketal manifestations as the initial presentation of infective endocarditis. *South Med J* 2005; 98(1): 127-8.
8. **Li JS, Sexton DJ, Mick N, Nettles R, Fowler VG, Ryan T, et al.** Proposed modifications to the Duke criteria for the diagnosis of infective endocarditis. *Cin Infect Dis* 2000; 30(4): 633-8.
9. **Friedland I, du Plessis J, Cilliers A.** Cardiac complications in children with *Staphylococcus aureus* bacteriemia. *J Pediatr* 1995; 127(5): 746-8.
10. **Valente AM, Jain R, Scheurer M, Fowler VG, Corey GR, Bengur AR, et al.** Frequency of infective endocarditis among infants and children with *Staphylococcus aureus* bacteriemia. *Pediatrics* 2005; 115: 15-9.
11. **Picarelli D, Leone R, Duhagon P, Peluffo C, Zuniga C, Gelos S, et al.** Active infective endocarditis in infants and childhood: ten year review of surgical therapy. *J Card Surg* 1997; 12(6): 406-11.
12. **Di Salvo G, Habib G, Pergola V, Avierinos JF, Philip E, Casalta, et al.** Echocardiography predicts embolic events in infective endocarditis. *J Am Coll Cardiol* 2001; 37 (4): 1069-76.

Correspondencia: Dr. Luis E. Pedrozo Ortiz.

Unidad de Cuidados Intensivos de Recién Nacidos y Niños. Cervantes 1130. Salto. Uruguay.

E-mail: opel@adinet.com.uy