

Soplos cardíacos

DR. PEDRO DUHAGÓN¹

Los soplos cardiovasculares se originan en vibraciones debidas a turbulencias en el flujo sanguíneo al pasar por el corazón y los grandes vasos, que se transmiten a la pared torácica y/o al cuello.

Las características de los soplos se deben precisar teniendo en cuenta su intensidad, frecuencia sonora, área de localización en el tórax y localización en el ciclo cardíaco (sístole, diástole).

La clasificación de los soplos más utilizada corrientemente fue introducida por Levine en 1933⁽¹⁾ teniendo en cuenta su intensidad.

- Grado 1: Sopro muy suave, difícil de oír, que requiere auscultar varios ciclos cardíacos para detectarlo.
- Grado 2: Sopro suave, fácil de auscultar rápidamente.
- Grado 3: Sopro de moderada intensidad, no acompañado de frémito.
- Grado 4: Sopro intenso acompañado de frémito.
- Grado 5: Sopro muy intenso que puede ser auscultado por el solo contacto del borde del estetoscopio sobre el tórax.
- Grado 6: Sopro tan intenso que puede oírse sin apoyar el estetoscopio sobre la pared torácica.

El grado de intensidad del soplo está determinado por el volumen de sangre responsable de la turbulencia en el flujo sanguíneo y/o del gradiente tensional que causa dicha turbulencia.

El grado del soplo no se relaciona necesariamente con la severidad de la lesión cardíaca, hecho que debe explicarse claramente a los padres.

El uso del estetoscopio ha sido un notorio avance en el análisis semiológico de los soplos, debiendo ser un instrumento personal, confortable, con diafragma y campana, con un tubo corto (40 a 45 cm). Es importante insistir en que el médico debe usar su propio estetoscopio para lograr, a través del acostumbamiento, mejorar la calidad auscultatoria. En el mercado existen varios estetoscopios pediátricos de calidad óptima (Littmann, Rappaport, Welch Allyn, etcétera).

Las condiciones auditivas del local deben ser apropiadas por su silencio y quietud (paciente, padres, asistentes, habitación y áreas adyacentes).

Muchas veces resulta una buena táctica examinar al niño pequeño en brazos de la madre debiendo en oportunidades recurrir al pecho directo, biberón o chupete para evitar el llanto del niño. También es útil alterar la secuencia del examen comenzando por la auscultación obteniendo el dato semiológico antes que el niño comience a llorar. Las áreas torácicas de auscultación rutinarias deben ser las clásicas (aórtica, pulmonar, mitral, tricuspídea y subclavia) sin olvidar el dorso (fístulas aorto-pulmonares), cráneo (fístula arteriovenosa intracraneana), cuello y abdomen (coartación abdominal). La palpación del tórax y de los pulsos es muy importante al igual que la toma de la presión arterial.

El interrogatorio bien dirigido es un elemento clave en la orientación diagnóstico del tipo de soplo (inocente o patológico).

El primer dilema del pediatra es considerar si el soplo obedece a una patología cardíaca o se trata de un soplo inocente (funcional o no significativo).

Entre el 60%⁽²⁾ y el 90%^(3,4) de los niños sanos tienen soplos inocentes, mientras que sólo alrededor del 1% son portadores de cardiopatía congénita.

Un soplo inocente podría llamarse soplo normal ya que no obedece a enfermedad alguna. El pediatra o cardiólogo pediatra deben llegar siempre a la conclusión absoluta si se está ante un soplo inocente o patológico. Debe ser muy claro y convincente respecto a la normalidad del soplo para evitar angustias y limitaciones por sobreprotección, hecho que no siempre es fácil.

El paciente y su familia deben quedar convencidos de que ese soplo inocente no tiene ningún significado actual ni de futuro y que puede aparecer o desaparecer dependiendo de circunstancias que aumenten el gasto cardíaco (fiebre, ejercicio, etcétera). Suelen preguntar por qué no fue detectado antes y se les debe explicar que es frecuente que el soplo aparezca a cualquier edad.

1. Cardiólogo Pediatra. Instituto de Cardiología Infantil. Servicio de Cardiología Pediátrica del Centro Hospitalario Pereira Rossell. Facultad de Medicina.

Tabla 1

	Inocente	Patológico
Sistólicos		
Eyectivo	Grado 3 o menos. Ruidos cardíacos normales. Ausencia de clics	Mayores que grado 3. Grado 3 o menos con clic o ruidos anormales
Holosistólico	Nunca	Todos los holosistólicos y los de la sístole tardía
Diastólicos	Nunca *	Todos los diastólicos
Continuos	Zumbido venoso (acentuación diastólica)	Todos excepto el zumbido venoso (acentuación sistólica)

* Existen raras excepciones a estas reglas, como en el caso del soplo diastólico solitario y transitorio del neonato ^(6,7) que está presente por unos pocos días y luego desaparece.

Tabla 2

Soplos inocentes	Diagnóstico diferencial	Semiología
Soplo de Still ^(10,11) (el más común)	CHOI, CIV pequeña	Tono bajo. Disminuye su intensidad en el ortoestatismo. Latido precordial normal.
Soplo inocente pulmonar	CIA, EP	2º ruido normal. No clic de eyección. No latido del VD.
Soplo de ramas pulmonares	ERP, EP	En período neonatal. No clic de eyección. No impulso de VD. Desaparece tempranamente en los primeros meses.
Soplo supraclavicular	EA	Desaparece con la hiperextensión de hombros. No clic de eyección.
Zumbido venoso	Ductus o fístula AV	Desaparece al acostarlo o con compresión yugular. Pulsos normales.
Soplo diastólico	IA, IP, Ductus	Contexto clínico, radiografía de tórax, ECG y ECD normales.
Soplo mamario	Ductus, fístula AV	Contexto clínico normal. Desaparece con la presión. Pulsos normales.

CHOI: cardiomiopatía hipertrófica obstructiva; CIV: comunicación interventricular; CIA: comunicación interauricular; EP: estenosis pulmonar valvular; ERP: estenosis de rama pulmonar; EA: estenosis aórtica; VD: ventrículo derecho; IA: insuficiencia aórtica; IP: insuficiencia pulmonar; AV: arterio venosa; ECG: electrocardiograma; ECD: ecocardiograma Doppler color.

Por más detalles consultar los textos clásicos de cardiología pediátrica ⁽¹²⁾.

También debe aclararse que puede desaparecer en la evolución, pero que ello no tiene ningún significado a favor o en contra.

Las diferenciaciones básicas entre soplos inocentes y patológicos se resumen en la tabla 1 ⁽⁵⁾.

También el niño en edad escolar puede presentar con extrema rareza un soplo diastólico inocente ⁽⁴⁾. La rareza de estos soplos diastólicos obliga a que sean estudiados en profundidad con electrocardiograma (ECG), radiografía de tórax y ecograma Doppler color (ECD) para certificar que no son patológicos.

También puede auscultarse un soplo mamario continuo en ambas regiones medioclaviculares, en el segundo y tercer espacio intercostal, en mujeres adolescentes o adultas jóvenes ^(8,9).

Los soplos inocentes habituales son sistólicos eyectivos (soplo de Still, soplos aórtico y pulmonar y soplo supraclavicular), excepcionalmente diastólicos y continuos (zumbido venoso).

En la tabla 2 podemos apreciar las diferencias semiológicas básicas de estos soplos inocentes respecto a soplos patológicos parecidos.

Los soplos inocentes se detectan en niños normales, suelen ser típicos y en su gran mayoría no requieren exámenes complementarios. En caso de dudas se completa el estudio con un electrocardiograma y una radiografía de tórax (frente) requiriendo excepcionalmente un ECD.

Los soplos patológicos deben inicialmente referirse al cardiólogo pediatra quien los estudiará clínicamente, con ECG, radiografía de tórax, ECD y cateterismo car-

díaco para decidir la oportunidad del cateterismo terapéutico o la cirugía cardíaca.

Finalmente ¿cuál debe ser la actitud del pediatra y/o del cardiólogo pediatra frente a un soplo cardiovascular?

Comprobar si se trata de un soplo inocente, en cuyo caso debe ser muy convincente con el paciente y la familia explicándoles que es un hallazgo normal y que no requiere nuevos controles. Es obligatorio que no queden dudas que puedan limitar física o síquicamente al niño. En los niños menores de dos años se puede volver a evaluar al paciente a los dos o tres años si persiste el soplo.

Si se sospecha un soplo patológico el pediatra, conjuntamente con el cardiólogo pediatra, debe llegar con

total precisión al diagnóstico de variedad de cardiopatía y su repercusión, para valorar la terapéutica a instituir.

Bibliografía

1. **Levine SA.** The systolic murmur: its clinical significance. JAMA 1933; 101: 436-8.
2. **Braudo M, Rowe RD.** Auscultation of the heart: early neonatal period. Am J Dis Child 1961; 101: 575-86.
3. **Danford DA, McNamara DG.** Innocent murmurs and heart sounds. In: Garson A (Jr), Bricker JT, Fisher DJ, Neish RS, editors. The Science and Practice of Pediatric Cardiology. 2^a ed. Baltimore: Williams & Wilkins; 2203-12. (Vol. 2, chap. 95).

Fe de erratas

En el Suplemento del volumen 72, en el artículo “Fiebre sin foco”, de los Dres. Graciela Sehabiague y Osvaldo Bello (Arch Pediatr Urug 2001; 72(supl.): S60-S62, en la página 60 “Definiciones”, donde dice “38,5°C” debe decir “38°C”, y en la página 61, ítem III, donde dice “por encima de 16 meses”, debe decir “por encima de 16 puntos”.

En el número anterior, en el artículo “Acrodermatitis enteropática” de los Dres. Ivonne Rubio, Ignacio Ascione, Gabriela Glausius y Marina Salmentón (Arch Pediatr Urug 2001; 72(4)) en la página 300, la figura 2 debió ser la siguiente:

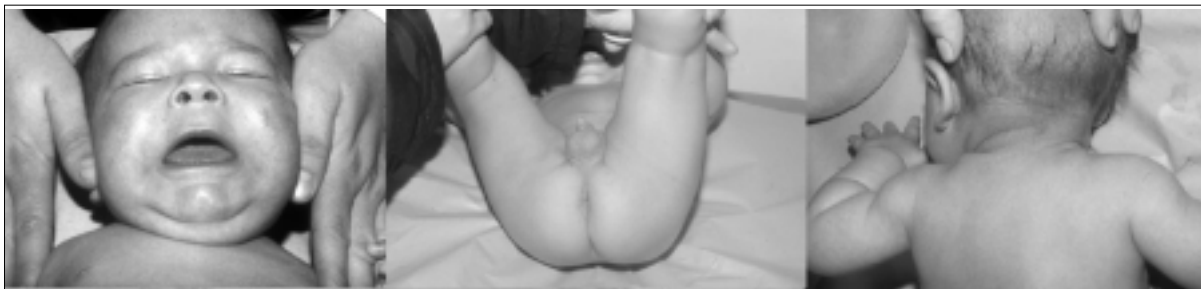

Figura 2. Franca mejoría de las lesiones luego del tratamiento suplementario con cinc

En el mismo número, en el artículo “Infección urinaria en niños: agentes patógenos y sensibilidad antibiótica”, de los Dres. Bernardo Alonso, Mercedes Bernadá, Macarena Pereda, Mercedes Traversa, Rosana Lechini, Silvana Mariño y Virginia Perdomo (Arch Pediatr Urug 2001; 72(4): 270-5), en las páginas 272 y 273 se ubicaron mal las figuras 1 y 3, que debieron verse de la siguiente manera:




Figura 1. Resultados: variabilidad etiológica según edad.




Figura 3. Resultados: sensibilidad y resistencia hallada a los antibióticos de uso frecuente.

4. **MacLaren MJ, Lachman S, Pockoc WA, Barlow JB.** Innocent murmurs and third heart sounds in black school children. *Br Heart J* 1980; 43(1): 67-73.
5. **Harvey WP.** Innocent vs. significant murmurs. *Circulation* 1977; 56: 143-5.
6. **Papadopoulos GS, Folger GM Jr.** Transient solitary diastolic murmurs in the newborn. *Clin Pediatr (Philadelphia)* 1983; 288: 140-1.
7. **Papadopoulos GS, Folger GM Jr.** Diastolic murmurs in the newborn of a benign nature. *Int J Cardiol* 1983; 3: 107-9.
8. **Grant RP.** A precordial systolic murmur of extracardiac origin during pregnancy. *Am Heart J* 1965; 52: 944-6.
9. **Scott JT, Murphy EA.** Mammary souffle: report of two cases simulating patent ductus arteriosus. *Circulation* 1958; 18: 1038-43.
10. **Still GF.** Common disorders and diseases of childhood. London: Frowde, Hadder and Stoughton, 1915.
11. **Fogel DH.** The innocent (functional) cardiac murmur in children. *Pediatrics* 1960; 26: 511-61.
12. **Nadas AS, Fyler DC.** *Nadas' Pediatric Cardiology.* Philadelphia: Hanley & Belfus, 1992. 784 p.

Correspondencia: Dr. Pedro Duhagón.
E-mail: icardinf@adinet.com.uy.

Haga su pregunta

Todos los lectores de Archivos de Pediatría del Uruguay pueden recurrir a esta sección enviando preguntas sobre temas de interés en Pediatría. Las preguntas deberán ser elaboradas de forma clara, presentando el problema de manera objetiva y sintética, y de preferencia, no sobrepasar siete renglones mecanografiados o escritos con letra de imprenta. Todas las preguntas serán respondidas a quien las realiza, aunque solamente serán publicadas en Archivos de Pediatría aquellas que revistan mayor interés para el pediatra en general. Para responder las preguntas el Comité Editorial, si fuera necesario, recurrirá a los especialistas de los diferentes Comités Científicos de la Sociedad Uruguaya de Pediatría.

Para enviar cada pregunta, rellene con los datos solicitados el formulario que se detalla a continuación, enviándolo por correspondencia, vía Fax o correo electrónico a:

Sociedad Uruguaya de Pediatría – Archivos de Pediatría

Centro Hospitalario Pereira Rossell
Lord Ponsonby s/n 1° piso - CP 11600
Montevideo – Uruguay
Fax: (598-2) 708 5213
Email: archivos@adinet.com.uy

..... ✂

Al Comité Editorial de Archivos de Pediatría del Uruguay

Deseo recibir información sobre:

Nombre y Apellido: _____ Firma: _____

Dirección: _____ N° _____ Apto. _____ Ciudad _____ C.P. _____

Teléfono: _____ e mail: _____ @ _____

Posgrado Residente Pediatra Médico

Desea que su nombre sea publicado junto con la pregunta: SI NO (Marque lo que corresponda)