

# Fenilcetonuria. A propósito de dos pacientes

DRES. VERÓNICA BENÍTEZ <sup>1</sup>, ERNESTO SAN JULIÁN <sup>2</sup>, MARÍA MIRTA RODRÍGUEZ <sup>3</sup>

## Resumen

*La fenilcetonuria, error innato del metabolismo, es una aminoacidopatía y se debe a una deficiencia hereditaria de la enzima fenilalanina hidroxilasa que transforma la fenilalanina en tiroxina. La hiperfenilalaninemia mantenida provoca un efecto deletéreo irreversible sobre el sistema nervioso en desarrollo. La realización de la detección neonatal permite realizar un diagnóstico oportuno y evitar el retardo mental si se administra al paciente una dieta restringida en fenilalanina que debe iniciarse en el primer bimestre de vida. Se presenta la historia clínica, paraclínica y genealógica de dos hermanos en quienes se estableció diagnóstico tardío de fenilcetonuria.*

**Palabras clave:** FENILCETONURIAS  
FENILALANINA HIDROXILASA-deficiencia

## Resumo

*A fenilcetonuria, erro inato do metabolismo (EIM) é uma aminoacidopatia devida a uma deficiência hereditária da enzima fenilalanina hidroxilasa que transforma a fenilalanina em tirosina. A hiperfenilalaninemia mantida provoca um efeito deletéreo irreversível sobre o sistema nervoso em desenvolvimento. A realização da detecção no recém-nascido permite realizar um diagnóstico precoce e evitar o retardamento mental se for administrado ao paciente uma dieta limitada em fenilalanina, que deve ser iniciada no primeiro bimestre de vida. Apresenta-se a história clínica de dois irmãos aos quais foi feito o diagnóstico tardio e uma revisão do assunto.*

**Palabras chave:** FENILCETONÚRIAS  
FENILALANINA HIDROXILASE-deficiência

1. Pediatra. Asistente de Genética  
2. Neuropediatra. Ex Profesor Adjunto de Neuropediatría.  
3. Neuropediatra. Profesora Agregada de Genética.  
Facultad de Medicina. Departamento de Genética  
Recibido: 28/08/01  
Aprobado: 13/12/01

## Introducción

La fenilcetonuria es un error innato del metabolismo de los aminoácidos y se debe a la deficiencia hereditaria de la enzima hepática fenilalanina hidroxilasa PAH (figura 1) <sup>(1)</sup>.

Clínicamente se caracteriza por un retardo del desarrollo neuropsíquico. Los pacientes tienen aspecto normal durante los primeros meses de vida, haciéndose evidente la enfermedad entre los cuatro y los ocho meses. Algunos presentan crisis convulsivas que suelen ser generalizadas, de tipo tónico-clónico o mioclónico. Son comunes los signos de afectación de la neurona motora superior, como aumento del tono muscular a predominio de miembros inferiores, con hiperreflexia y Babinski. Frecuentemente existe irritabilidad y vómitos. Algunos pacientes presentan eccema y un olor rancio debido a la excreción de ácido fenilacético. Es frecuente que tengan piel y faneras más claras que sus familiares <sup>(2,3)</sup>.

La fenilalanina, aminoácido esencial, se encuentra en las proteínas de la dieta y se transforma en tiroxina, aminoácido precursor de la melanina, tiroxina, noradrenalina y adrenalina. La deficiencia de PAH provoca concentraciones excesivas de fenilalanina en sangre. Ésta se degrada a través de vías metabólicas alternas, con formación de ácido fenilpirúvico, fenilacético e hidroxifenilacético. Una cifra de fenilalanina plasmática superior a 4 mg/dl se debe considerar anormal, al igual que una excreción urinaria por encima de 20 mg/24 horas. El ácido

fenilpirúvico es un constituyente anormal en la sangre o la orina <sup>(4)</sup>.

La fenilcetonuria está universalmente distribuida; con frecuencia media en caucásicos de 1/10.000 nacidos vivos, y en individuos con deficiencia mental de 1/200-300.

Es una enfermedad de herencia autosómica recesiva, por lo que ambos padres sanos son heterocigotas obligados. El riesgo de recurrencia de la enfermedad para los hijos de la pareja en cada embarazo es de 25%. Puede observarse consanguinidad entre los padres de un paciente afectado <sup>(1,3)</sup>.

La anatomía patológica muestra compromiso de sustancia gris y de sustancia blanca, observándose alteraciones de las capas de la corteza, migración retrasada de los neuroblastos y sustancia gris heterotópica con mielinización defectuosa <sup>(2)</sup>.

No se evidencian signos clínicos de enfermedad en el período neonatal, sin embargo en esa etapa comienzan los efectos deletéreos sobre el sistema nervioso central en desarrollo.

El tratamiento de la fenilcetonuria tiene por objetivo disminuir los niveles sanguíneos de fenilalanina al valor normal mediante restricción selectiva del aporte de fenilalanina. La fenilalanina de la dieta debe ser restringida a los requerimientos mínimos diarios y la fenilalanina plasmática mantenida debajo de 10 mg/dl.

Si se administra una dieta restringida en fenilalanina en el primer bimestre de vida, las consecuencias adversas de la hiperfenilalaninemia persistente son evitadas.

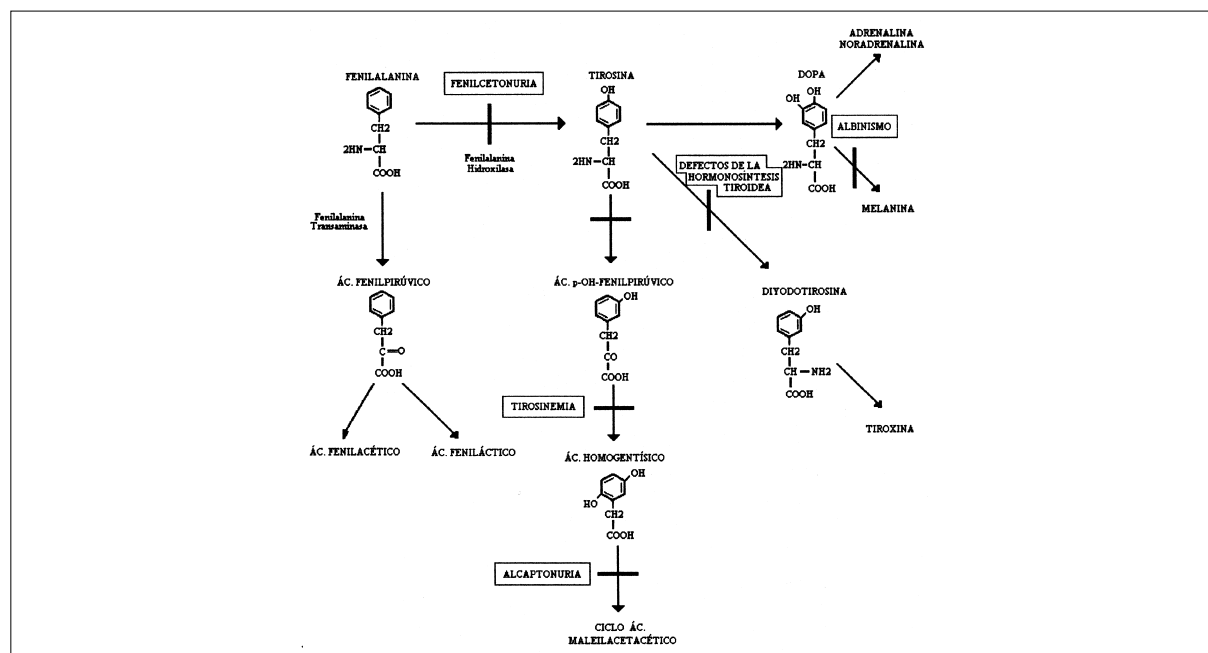
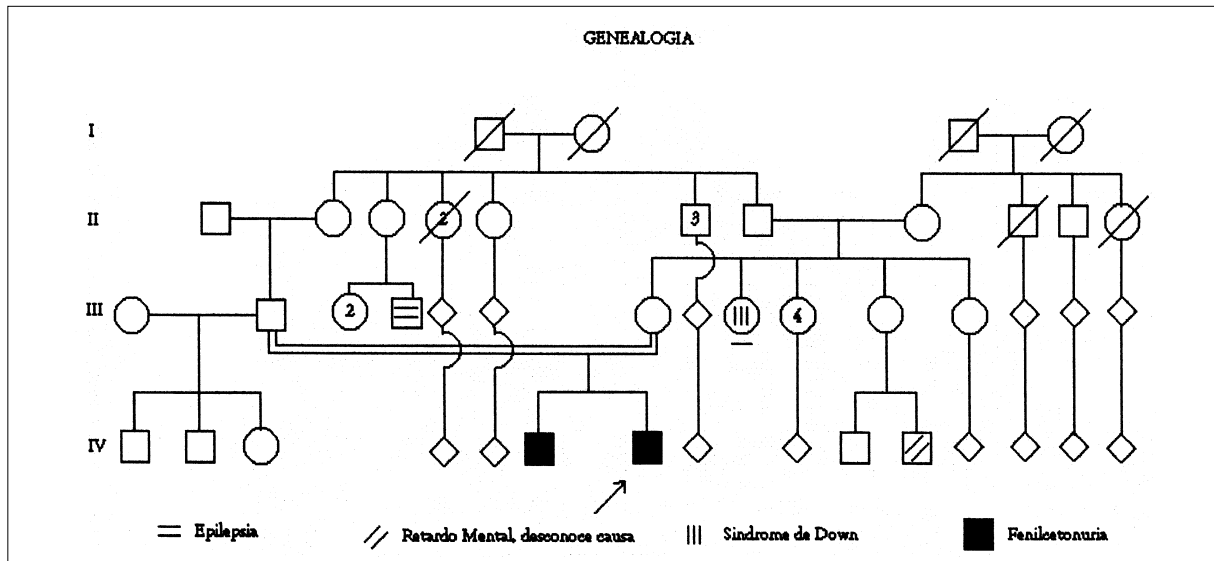


Figura 1. Metabolismo de la fenilalanina y sus derivados

**Figura 2a.** Genealogía

Cuando el tratamiento es comenzado más tardíamente los resultados son mucho menos favorables <sup>(1,5,6)</sup>.

## Casos clínicos

### Paciente 1

JLE, escolar de 11 años, sexo masculino, con antecedentes familiares de consanguinidad y hermano con retardo mental (figuras 2a y 2b). Producto de una segunda gestación, embarazo adecuadamente controlado y tolerado. Se realizó cesárea a término por mala dinámica uterina, peso al nacer 3.200 g. Se desconocen perímetro craneal, talla al nacer y puntaje Apgar. Presentó alta sin patología perinatal. Tuvo un desarrollo normal hasta los ocho meses, adquiriendo conductas repetitivas (balanceo, aleteo, etcétera) con progresos muy lentos. Adquirió la marcha con ayuda al año y medio y la marcha independiente a los cuatro años y medio. Sólo emite un vocablo. No adquirió control de esfínteres. Concurrió a escuela especial para discapacitados intelectuales y actualmente asiste a taller especial.

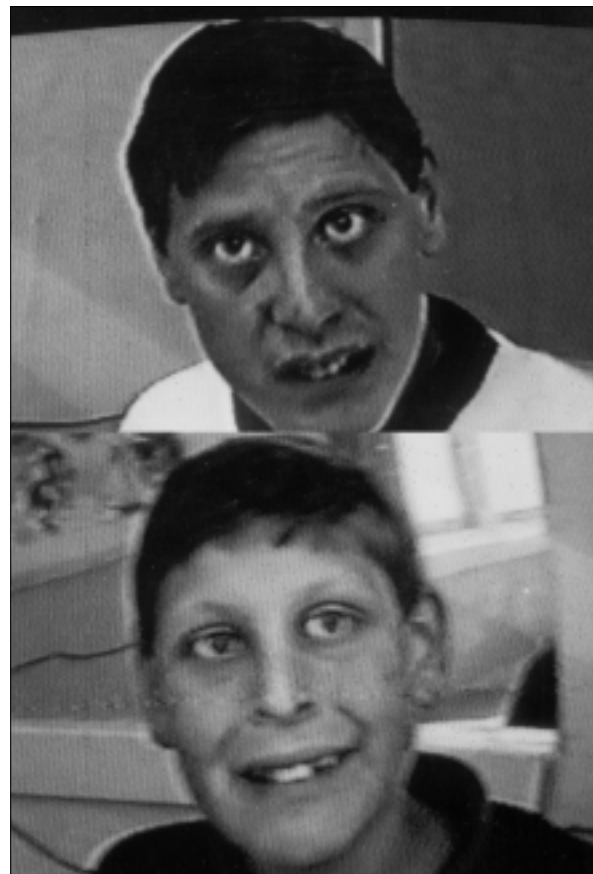Fue alimentado con pecho directo hasta el quinto mes, al momento de la consulta ingería frecuentemente carne y huevo.

No presentó convulsiones, no recibe medicación.

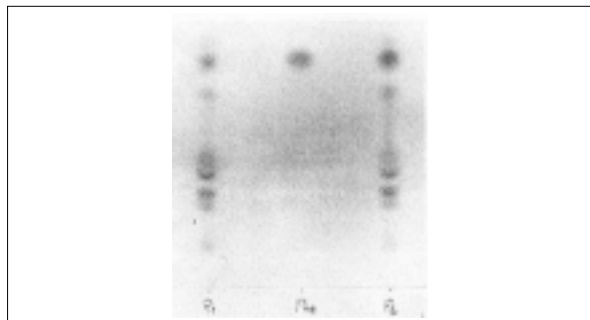
No presenta olor peculiar en la piel ni en la orina.

Al examen físico se destaca: peso 34 kilos (percentil 25-30), talla 140 centímetros (percentil 10-25) y perímetro cefálico 51,5 centímetros (percentil 10).

Se expresa por ruidos guturales. Presenta piel blanca, mucosas normocoloreadas y faneras muy claras. No presenta olor peculiar. Sector espinal y tronco con aumento

**Figura 2b.** Fotografía del paciente 1 y del paciente 2

del tono muscular con espasticidad e hiperreflexia osteotendinosa generalizadas, a predominio en miembros



**Figura 3.** Cromatografía para aminoácidos en sangre

inferiores. Reflejo cutáneo plantar indiferente bilateralmente. Presenta torpeza en la marcha con tendencia a caminar en puntas de pie.

#### Paciente 2

MEM, 13 años, hermano del paciente 1, producto de primera gestación, controlada, normal. Cesárea de término por mala dinámica uterina, peso al nacer 2.800 g. Pecho directo con buena succión y deglución por 14 meses. Al año decía algún bisílabo, presentó sedestación a los 14 meses, edad en la que tuvo una convulsión generalizada hipotónica con retroversión ocular. Poco después aparecieron espasmos en flexión con un EEG hipsarrítmico. Presentó marcha independiente a los cuatro años.

Al examen físico: peso 36 kilos (percentil 25), talla 145 centímetros (percentil 10-25), perímetro cefálico 52 centímetros (percentil 10). Piel muy blanca y faneras más claras que los padres. Utilizó el lápiz produciendo sólo rayas, expresándose por ruidos guturales.

En el ámbito de los miembros se comprobó aumento del tono de tipo espástico e hiperreflexia osteotendinosa bilateral; marcha con pies en valgo.

Se tomó muestra de orina y sangre del paciente y se enviaron al Laboratorio de Genética de la Facultad de Medicina.

#### Resultados

Se realizaron las pruebas químicas en orina del cloruro férrico, virando las muestras al verde esmeralda, lo cual es resultado positivo para fenilcetonuria.

La cromatografía bidireccional en capa fina para aminoácidos en orina mostró un exceso en la excreción de fenilalanina en ambos niños.

Se realizó cromatografía unidireccional en capa fina para aminoácidos en sangre, revelando un aumento franco en la banda correspondiente a la fenilalanina, en comparación al estándar de 4 mg/dl (figura 3).

Se dosificó la fenilalanina plasmática mediante fluo-

rimetría obteniéndose valores de 20,0 (paciente 1) y 22,0 mg/dl (paciente 2).

#### Discusión

Los fenotipos clínicos de los pacientes, así como los antecedentes familiares de consanguinidad entre los padres, condujo al diagnóstico clínico presuntivo de fenilcetonuria<sup>(1-3)</sup>.

La prueba química del cloruro férrico y las cromatografías para aminoácidos en orina y sangre positivas y la dosificación elevada de fenilalanina plasmática confirmaron el diagnóstico<sup>(4)</sup>.

El análisis costo-beneficio del tamiz neonatal de fenilcetonuria es positivo para la sociedad, teniendo en cuenta que la administración temprana de una dieta restringida en fenilalanina evita las consecuencias adversas de la hiperfenilalaninemia persistente sobre el sistema nervioso en desarrollo<sup>(3)</sup>. Se eliminan así todos los gastos innecesarios por repetidos estudios y consultas a diferentes especialistas al carecer del diagnóstico causal y, fundamentalmente, cambia profundamente la calidad de vida del niño y su familia.

El gen para la PAH localizado en el brazo largo del cromosoma 12 ha sido clonado.

No se realiza de rutina el diagnóstico molecular de la enfermedad ni la determinación de la enzima fenilalanina hidroxilasa porque se requiere la realización de biopsia hepática<sup>(5,6)</sup>.

#### Conclusiones

Se realizó un diagnóstico tardío de fenilcetonuria en los dos hermanos ya que el daño ejercido por la hiperfenilalaninemia mantenida sobre el sistema nervioso es irreversible.

Para diagnosticar oportunamente la fenilcetonuria se requiere realizar un tamiz metabólico neonatal masivo mediante cromatografía de sangre de talón, lo que permite además descartar otras aminoacidopatías<sup>(5-7)</sup>.

#### Summary

Phenylketonuria, an inborn error of metabolism (IEM), is a disorder of amino acid metabolism due to inherited deficiency of the enzyme phenylalanine-hydroxylase that metabolizes phenylalanine in tyrosine. The hyperphenylalaninemia causes a deleterious and irreversible effect over the Nervous System in development. Neonatal detection allow early diagnosis and avoid mental retardation if the patient is started in a low phenylalanine diet on the first two months of life. On present the cli-

nical and paraclinical cases, and the pedigree of two brothers with late diagnosis of phenylketonuria.

**Key words:** PHENYLKETONURIAS  
PHENYLALANINE HYDROXYLASE-deficiency

### Bibliografía

---

- 1) **Benzoe PF, Fenson AH.** Genetic Biochemical Disorders. Oxford: Oxford University Press, 1985: 692.
- 2) **Menkes JH.** Metabolic Diseases of the Nervous System. In: Menkes JH. Child Neurology. 2<sup>nd</sup> ed. London: Lea & Febiger, 1980: 1-13.
- 3) **Lyon G, Adams RD.** Neurology of Hereditary Metabolic Diseases of Children. 2<sup>nd</sup> Ed. New York: Mc Graw-Hill, 1996: 363.
- 4) **Shih VE.** Laboratory Techniques for the Detection of Hereditary Metabolic Disorders. Boston: The Chemical Rubber, 1973: 236.
- 5) **Green A.** Neonatal Screening: current trends and quality control in the United Kingdom. *Rinsho Byori* 1998; 46(3): 211-6.
- 6) **Levy HL.** Comments on final intelligence in late treated patients with phenylketonuria. *Eur J Pediatr* 2000; 159(2): 147-9.
- 7) **Nissenkorn A, Michelson M.** Inborn errors of metabolism: a cause of abnormal brain development. *Neurology* 2001; 56(10): 1265-72.

**Correspondencia:** Dra. Verónica Benítez.  
Presidente Berro 2653  
E-mail: vbenitez@fmed.edu.uy